

Seit &gt; 5 Jahren nicht aktualisiert, Leitlinie wird zur Zeit überarbeitet

## S2k-Leitlinie Neuroendokrine Tumore

AWMF-Reg. 021-27

### Practice guideline neuroendocrine tumors

AWMF-Reg. 021-27

#### Authors

Anja Rinke<sup>1\*</sup>, Bertram Wiedenmann<sup>2\*</sup>, Christoph Auernhammer<sup>3</sup>, Peter Bartenstein<sup>4</sup>, Detlef K. Bartsch<sup>5</sup>, Nehara Begum<sup>6</sup>, Siegbert Faiss<sup>7</sup>, Christian Fottner<sup>8</sup>, Bernhard Gebauer<sup>9</sup>, Peter Goretzki<sup>10</sup>, Petra Lynen Jansen<sup>11</sup>, Gabriele Pöpperl<sup>12</sup>, Hans Scherübl<sup>13</sup>, Matthias M. Weber<sup>8</sup>, Thomas Mathias Gress<sup>14\*\*</sup>, Marianne Pavel<sup>15\*\*</sup>

#### Collaborators:

Jörg Albert, Heiko Alfke, Holger Amthauer, Martin Anlauf, Rudolf Arnold, Richard Baum, Timm Denecke, Samer Ezziddin, Volker Fendrich, Stefan Gniffke, Alexander Haug, Dieter Hörsch, Thomas Kegel, Wolfram Trudo Knoefel, Thomas Knösel, Clemens Kratochwil, Harald Lahner, Florian Lordick, Markus Luster, Andreas Mahnken, Katharina Mellar, Heiner Mönig, Thomas J. Musholt, Monika Nothacker, Ulrich-Frank Pape, Andreas Pascher, Thorsten Pöppel, Vikas Prasad, Andreas Probst, Klemens Scheidhauer, Dominik Schneider, Matthias Schott, Jörg Schrader, Thomas Seufferlein, Bence Sipos, Christine Spitzweg, Thomas Steinmüller, Christoph Trumm, Christine Wurst, Niels Zorger

#### Federführende Fachgesellschaft:

Deutsche Gesellschaft für Gastroenterologie, Verdauungs- und Stoffwechselkrankheiten (DGVS)

#### Beteiligte Fachgesellschaften:

Netzwerk Neuroendokrine Tumoren (NeT) e.V. (Patientenvertretung), Bundesorganisation Selbsthilfe NeuroEndokrine Tumoren e.V. (NET-sgh) (Patientenvertretung), Deutsche Gesellschaft für Hämatologie und Medizinische Onkologie e.V. (DGHO), und Arbeitsgemeinschaft Internistische Onkologie (AIO) der Deutschen Krebsgesellschaft e.V., Deutsche Gesellschaft für Allgemein- und Viszeralchirurgie e.V. (DGAV), Deutsche Gesellschaft für Chirurgie (DGCH), Deutsche Gesellschaft für Endoskopie und Bildgebende Verfahren (DGEV), Deutsche Gesellschaft für Nuklearmedizin e.V. (DGNM), Deutsche Gesellschaft für Innere Medizin (DGIM), Deutsche Gesellschaft für Endokrinologie (DGE), Deutsche Gesellschaft für Palliativmedizin e.V. (DGP), Deutsche Röntgengesellschaft e.V. (DRG), Deutsche Gesellschaft für Pathologie e.V./Bundesverband Deutscher Pathologen (DGP/BDP), Deutsche Gesellschaft für interventionelle Radiologie (DGIR)

#### Institute

- |   |   |
|---|---|
| <ol style="list-style-type: none"> <li>1 Klinik für Gastroenterologie und Endokrinologie, Universitätsklinikum Gießen und Marburg, Germany</li> <li>2 Hepatology and Gastroenterology, Charité Campus Virchow, Berlin, Germany</li> <li>3 Zentrum für Neuroendokrine Tumore, Klinikum der Universität München Standort Großhadern, München, Germany</li> <li>4 Klinik und Poliklinik für Nuklearmedizin, Klinikum der Universität München Standort Großhadern, München, Germany</li> <li>5 Klinik für Viszeral-, Thorax- und Gefäßchirurgie, Universitätsklinikum Marburg, Germany</li> <li>6 Klinik für Allgemein- und Viszeralchirurgie, Kreiskrankenhaus Stadthagen, Germany</li> <li>7 Gastroenterologie, Asklepios Klinik Barmbek, Hamburg, Germany</li> </ol> | <ol style="list-style-type: none"> <li>8 I. Medizinische Klinik und Poliklinik, Universitätsklinikum Mainz, Germany</li> <li>9 Klinik für Strahlentherapie, Charité Campus Virchow-Klinikum, Berlin, Germany</li> <li>10 Allgemein-, Viszeral-, Gefäß- und Thoraxchirurgie, Städtische Kliniken Neuss – Lukaskrankenhaus, Neuss, Germany</li> <li>11 Deutsche Gesellschaft für Gastroenterologie, Verdauungs- und Stoffwechselerkrankungen, Berlin, Germany</li> <li>12 Klinik für Nuklearmedizin, Katharinenhospital Stuttgart, Germany</li> <li>13 Klinik für Innere Medizin; Gastroenterol., GI Onkol. u. Infektiol., Vivantes Klinikum Am Urban, Berlin, Germany</li> <li>14 Marburg, Universität, Marburg, Germany</li> <li>15 Gastroent., Pneumologie, Endokrin., Universitätsklinikum Erlangen Medizinische Klinik 1, Erlangen, Germany</li> </ol> |
|---|---|

#### Schlüsselwörter

NET (neuroendokrine Tumore), NEN (neuroendokrine Neoplasien), Gastro-entero-pankreatische Tumoren, Gastrinom, Insulinom, MEN

\* Geteilte Erstautorenschaft, beide Autoren haben gleichwertig beigetragen.

\*\* Geteilte Letztautorenschaft, beide Autoren haben gleichwertig beigetragen.

**Key words**

NET (neuroendocrine tumour), NEN (neuroendocrine neoplasia), gastroenteropancreatic tumour, gastrinoma, insulinoma, MEN (multiple endocrine neoplasia)

eingereicht 27.03.2018

akzeptiert 06.04.2018

**Bibliografie**

DOI <https://doi.org/10.1055/a-0604-2924>

Z Gastroenterol 2018; 56: 583–681

© Georg Thieme Verlag KG, Stuttgart · New York

ISSN 0044-2771

**Korrespondenzadresse**

Prof. Thomas Mathias Gress

Marburg, Philipps-Universität, 35043 Marburg, Germany

gress@med.uni-marburg.de

**ZUSAMMENFASSUNG**

Diese erstmals erstellte Leitlinie soll als praktische Hilfe für die Diagnostik und Therapie neuroendokriner Tumore dienen. Sie soll den aktuellen Stand der Wissenschaft darstellen, das Erkennen der Erkrankung fördern und die Behandlung der Patienten verbessern. Die Leitlinie wurde unter Federführung der DGVS und mit Beteiligung benachbarter Fachgebiete erstellt.

**ABSTRACT**

This guideline was created for the first time and is intended as a practical aid for the diagnosis and therapy of neuroendocrine tumors. The aim is to represent the current state of science, promote the recognition of the disease and improve the treatment of patients. The guideline was created under the leadership of the DGVS and with participation of neighbouring scientific societies.

Inhaltsverzeichnis		Seite
1	Leitlinienreport	585
1.1	Geltungsbereich und Zweck	585
1.1.1	Auswahl des Leitlinienthemas	585
1.1.2	Zielorientierung der Leitlinie	586
1.1.3	Patientenzielgruppe	586
1.1.4	Versorgungsbereich	586
1.1.5	Anwenderzielgruppe	586
1.2	Zusammensetzung der Leitliniengruppe und Beteiligung von Interessensgruppen	586
1.3	Methodologische Exaktheit	587
1.3.1	Literaturrecherche und Auswahl der Evidenz	587
1.3.2	Formulierung der Empfehlungen und strukturierte Konsensfindung	587
1.3.3	Zeitplan	588
1.4	Externe Begutachtung und Verabschiedung	588
1.5	Redaktionelle Unabhängigkeit und Umgang mit Interessenskonflikten	588
1.6	Verbreitung und Implementierung	588
1.7	Gültigkeitsdauer und Aktualisierungsverfahren	588
1.8	Besonderer Hinweis	589
2	Diagnostik	589
2.1	Pathologie	589
2.1.1	Pathologie allgemein	589
2.1.2	Pathologie spezieller Teil, organspezifische Untersuchungen	591
2.2	Labordiagnostik	592
2.2.1	Allgemeine Labordiagnostik	592
2.2.2	Spezielle Labordiagnostik	596

Inhaltsverzeichnis		Seite
2.3	Bildgebende Diagnostik	600
2.3.1	Nuklearmedizinische Verfahren	600
2.3.2	CT/MRT	601
2.3.3	Sonografie	602
2.4	Diagnostik bei CUP	603
2.5	Nachsorge und Verlaufskontrolle	603
2.5.1	Nachsorge bei Z. n. R0-Resektion	604
2.5.2	Verlaufskontrolle bei metastasierter Situation	605
3	Endoskopische Therapie	608
3.1	Allgemeiner Teil: Endoskopische Therapie	608
3.2	Gastrische NET	609
3.3	Duodenale NET	611
3.4	NET der Papille	612
3.5	Dünndarm NET	612
3.6	Kolon NET	613
3.7	Rektum NET	613
3.8	Pankreas NET	614
4	Chirurgische Therapie	615
4.1	Allgemeine Fragen zur Chirurgie bei metastasiertem Leiden mit primär kurativem oder primär palliativem Anspruch	615
4.1.1	Lebermetastasen NET G1/G2	615
4.1.2	Lebermetastasen NEN G3	616
4.1.3	Primärtumorresektion bei nicht kurativ resektablen NET	617
4.1.4	Indikation zur Debulking-Operation	617
4.1.5	Indikation zur Lebertransplantation bei NET G1/G2 mit disseminierter Lebermetastasierung (Typ 3 nach ENETS)	617

Inhaltsverzeichnis		Seite
4.1.6	Knochenmetastasen und/ oder Fernmetastasen von NET G1 / G2 in anderen Organen (z. B. ZNS, PC, Peritoneum)	617
4.2	Spezielle Empfehlungen zur chirurgischen Therapie von NEN nach Organursprung	618
4.2.1	CUP NEN	618
4.2.2	Magen NEN	618
4.2.3	Sporadische duodenale NEN	619
4.2.4	Pankreatische NEN	620
4.2.5	Ileojejunale NEN	624
4.2.6	Appendix – NEN und GCC	625
4.2.7	Kolon NEN	626
4.2.8	Rektale NET	627
4.2.9	GEP NEN im Rahmen eines MEN1-Syndroms	628
5	Medikamentöse Therapie	630
5.1	Antiproliferative medikamentöse Therapie bei metastasierter Erkrankung	630
5.1.1	Abwartende Strategie bei nicht resektablen G1/G2 NET ohne Funktionalität	630
5.1.2	Therapie mit Somatostatinanaloga in antiproliferativer Intention	631
5.1.3	Einsatz von Interferon-alpha aus antiproliferativer Indikation bei metastasierten NET	632
5.2	Pankreatische und extrapancreatische NET	633
5.2.1	Pankreatische NET	633
5.2.2	Extrapancreatische NET	636
5.3	Neuroendokrine Karzinome, NET G3 und MANEC sowie Becherzellkarzinoid der Appendix	640
5.4	Adjuvante Therapie	643
5.5	Symptomatische Therapie bei Hypersekretionssyndromen	644
5.5.1	Karzinoid-Syndrom	644
5.5.2	Insulinom	645
5.5.3	Gastrinom/Zollinger-Ellison-Syndrom	646
5.5.4	VIPom-Syndrom (WDHA-Syndrom)	646
5.5.5	Glukagonom-Syndrom	647
5.6	Therapie von Knochenmetastasen	647
6	Nuklearmedizin	648
6.1	Allgemeine Empfehlungen zu nuklearmedizinischen Therapieverfahren bei metastasierter Erkrankung	648
6.1.1	Einleitung einer nuklearmedizinischen Therapie	648
6.1.2	Entscheidungskriterien für die Verfahrenswahl (RE/TAE/TACE/PRRT) bei ausschließlicher, nicht resektabler Lebermetastasierung	648
6.1.3	Kombination von SIRT, PRRT und TACE	649
6.1.4	Cut-off Werte für die Tumorlast für die Initiierung einer PRRT	650
6.1.5	Somatostatinrezeptorbesatz als Kriterium für die Durchführung der PRRT	650

Inhaltsverzeichnis		Seite
6.1.6	Auswahl des Radiopharmazeutikums und die Art der Anwendung bei PRRT	651
6.1.7	Stellenwert für die Therapie mit I-131-MIBG in der Behandlung von metastasierten, inoperablen NEN	651
6.2	Allgemeine Empfehlungen zur Verlaufskontrolle und Nachsorge nach nuklearmedizinischen Therapieverfahren bei metastasierter Erkrankung	652
6.3	Empfehlungen zu PRRT bei bestimmten Tumor-entitäten	652
6.3.1	Pankreatische NEN G1/2	652
6.3.2	Gastrointestinale gut-differenzierte NEN	653
6.3.3	Neuroendokrine NET G3/NEC G3	653
6.4	Begleitende periinterventionelle und symptomatische Therapie bei Hypersekretionssyndromen	653
7	Interventionelle radiologische Therapie	654
7.1	Perkutane Therapien – Lokale Ablation	654
7.2	Transarterielle Therapien – Transarterielle Embolisation (TAE) bzw. transarterielle Chemo-Embolisation (TACE)	655
7.3	Transarterielle Therapien – Radioembolisation (RE) oder Selektive interne Radiotherapie (SIRT)	657
8	Palliativversorgung	659
Literatur		659
Anhang: Interessenkonflikt-Erklärungen		676

## 1. Leitlinienreport

### 1.1. Geltungsbereich und Zweck

#### 1.1.1 Auswahl des Leitlinienthemas

Neuroendokrine Tumore (NET) und neuroendokrine Karzinome des Gastrointestinaltraktes machen insgesamt ca. 1 % aller malignen Tumore aus. Die Diagnostik ist oft schwierig. Die Symptomatik kann sehr vielfältig sein, häufig besteht zum Zeitpunkt der Diagnosestellung eine Lebermetastasierung. In den letzten Jahren wurden entscheidende Fortschritte in Diagnostik und Therapie gemacht, die eine zusammenfassende und systematische Bewertung erfordern. Allerdings ist aufgrund der derzeitigen Studienlage eine aussagekräftige Evidenzbewertung bei verschiedenen Fragestellungen oft nicht möglich. Dennoch ist ein strukturiertes, interdisziplinäres Vorgehen für eine optimierte Versorgung der betroffenen Patienten wesentlich, insbesondere da eine deutsche Leitlinie bisher nicht existiert. Die Leitlinie hat daher zum Ziel, gemeinsam mit den verantwortlichen Fachgebieten und den betroffenen Patienten neue und bewährte diagnostische Behandlungsoptionen zu bewerten und optimierte Vorgehensweisen unter besonderer Berücksichtigung der individuellen Patientenrisiken (Begleiterkrankungen) zu entwickeln.

### 1.1.2 Zielorientierung der Leitlinie

Die Leitlinie dient der Verbesserung der Erstversorgung, Diagnose und Therapie und der Darstellung neuer Therapieoptionen und Perspektiven.

### 1.1.3 Patientenzielgruppe

Die Leitlinie gibt Empfehlungen für erwachsene Patienten mit gastrointestinalen neuroendokrinen Tumoren.

### 1.1.4 Versorgungsbereich

Die Leitlinie gilt sowohl für die ambulante als auch die stationäre medizinische Versorgung und behandelt Diagnostik und Therapie in der primärärztlichen und der spezialfachärztlichen Versorgung.

### 1.1.5 Anwenderzielgruppe

An der Beratung, Diagnostik und Therapie der Erkrankung beteiligte Ärzte werden adressiert. Die Leitlinie dient darüber hinaus zur Information der Primärärzte (Hausärzte).

## 1.2 Zusammensetzung der Leitliniengruppe und Beteiligung von Interessengruppen

Die Leitlinie wurde federführend durch die Deutsche Gesellschaft für Gastroenterologie, Verdauungs- und Stoffwechselkrankheiten (DGVS) erstellt, die als Koordinatoren Herrn Professor Wiedenmann, Berlin, und Herrn Prof. Gress, Marburg, beauftragte. Frau Prof. Pavel, Erlangen, und Frau Dr. Rinke, Marburg, verantworteten das Leitliniensekretariat. Frau PD Dr. med. Lynen-Jansen, DGVS-Geschäftsstelle, Berlin, stand bei methodischen Fragestellungen beratend zur Seite und übernahm organisatorische Aufgaben. Frau Dr. Nothacker, AWMF, stand ebenfalls zur methodischen Beratung beiseite und übernahm die Moderation beim Kickoff-Treffen und bei der Konsensuskonferenz.

Das Leitlinienvorhaben wurde in der Zeitschrift für Gastroenterologie ausgeschrieben und auf der Webseite der AWMF veröffentlicht, sodass weitere Fachgesellschaften/Vertreter sich zur Mitarbeit melden konnten.

Die für das Fachgebiet relevanten Fachgesellschaften und Patientengruppen wurden angeschrieben und um die Nennung von Mandatsträgern gebeten.

Folgende Fachgesellschaften nahmen an der Leitlinie teil:

- Netzwerk Neuroendokrine Tumoren (NeT) e. V. (Patientenvertretung)  
Katharina Mellar
- Bundesorganisation Selbsthilfe NeuroEndokrine Tumoren e. V. (NET-sgh) (Patientenvertretung)  
Stefan Gniffke
- Deutsche Gesellschaft für Hämatologie und Medizinische Onkologie e. V. (DGHO) und Arbeitsgemeinschaft Internistische Onkologie (AIO) der Deutschen Krebsgesellschaft e. V.  
Florian Lordick
- Deutsche Gesellschaft für Allgemein- und Viszeralchirurgie e. V. (DGAV)  
Volker Fendrich, Nehara Begum, Thomas Musholt, Andreas Pascher, Thomas Steinmüller, Peter Goretzki, Detlef K. Bartsch

- Deutsche Gesellschaft für Chirurgie (DGCH)  
Detlef K. Bartsch, Wolfram Knoefel, Christine Wurst
- Deutsche Gesellschaft für Endoskopie und Bildgebende Verfahren (DGE BV)  
Siegfried Faiss
- Deutsche Gesellschaft für Nuklearmedizin e. V. (DGN)  
Alexander Haug, Gabriele Pöpperl, Peter Bartenstein, Thorsten Pöppel, Klemens Scheidhauer, Holger Amthauer, Samer Ezziddin, Richard Baum, Vikas Prasad
- Deutsche Gesellschaft für Innere Medizin (DGIM)  
Christine Spitzweg
- Deutsche Gesellschaft für Endokrinologie (DGE)  
Matthias M. Weber, Christian Fottner
- Deutsche Gesellschaft für Palliativmedizin e. V. (DGP)
- Deutsche Röntgengesellschaft e. V. (DRG)  
Timm Denecke
- Deutsche Gesellschaft für Pathologie e. V./Bundesverband Deutscher Pathologen (DGP/BDP)  
Martin Anlauf, Thomas Knösel, Bence Sipos
- Deutsche Gesellschaft für interventionelle Radiologie (DeGiR)  
Andreas Mahnken, Nils Zorger

Die AG-Einteilung erfolgte nach Fachgebiet, jeder AG wurden aber Vertreter der anderen Fachgebiete während des Entwicklungsprozesses an die Seite gestellt:

- **AG 1: Diagnostik**
  - AG-Leiter:
    - Christian Fottner: DGE
    - Matthias M. Weber: DGE, DGVS
  - AG-Mitglieder:
    - Martin Anlauf: DPG, BDP
    - Timm Denecke: DRG
    - Volker Fendrich: DGAV
    - Alexander Haug: DGN
    - Katharina Mellar: NET e. V.
    - Vikas Prasad: DGN
    - Bence Sipos: DPG, BDP
    - Christine Spitzweg: DGIM
- **AG 2: Chirurgische Therapie**
  - AG-Leiter:
    - Detlef K. Bartsch: DGAV, DGCH
    - Peter Goretzki: DGAV
  - AG-Mitarbeiter:
    - Rudolf Arnold
    - Nehara Begum: DGAV
    - Samer Ezziddin: DGN
    - Wolfram Trudo Knoefel: DGCH
    - Thomas Knösel: DPG, BDP
    - Thomas J. Musholt: DGAV
    - Andreas Pascher: DGAV
    - Thomas Steinmüller: DGAV
    - Christine Wurst: DGCH
- **AG 3: Interventionelle radiologische Therapie**
  - AG-Leiter:
    - Bernhard Gebauer: DGVS

- AG-Mitarbeiter:
  - Heiko Alfke: DRG
  - Samer Ezziddin: DGN
  - Peter Goretzki: DGAV
  - Andreas Mahnken: DeGiR
  - Christoph Trumm: NUK
  - Niels Zorger: DeGiR
- **AG 4: Nuklearmedizinische Therapieverfahren**
  - AG-Leiter:
    - Peter Bartenstein: DGVS, DGN
    - Gabriele Pöpperl: DGN
  - AG-Mitarbeiter:
    - Holger Amthauer: DGN
    - Richard Baum: DGVS, DGN
    - Samer Ezziddin: DGN
    - Peter Goretzki: DGAV
    - Alexander Haug: DGN
    - Clemens Kratochwil
    - Markus Luster
    - Thorsten Pöppel: DGN
    - Klemens Scheidhauer: DGN
    - Thomas Seufferlein: DGVS
- **AG 5: Medikamentöse Therapie**
  - AG-Leiter:
    - Christoph Auernhammer: DGVS
    - Marianne Pavel: DGVS
    - Anja Rinke: DGVS
  - AG-Mitarbeiter:
    - Samer Ezziddin: DGN
    - Stefan Gniffke: NET-shg
    - Dieter Hörsch: DGVS
    - Thomas Kegel
    - Harald Lahner: DGVS
    - Florian Lordick: DGHO, AIO
    - Heiner Mönig
    - Ulrich-Frank Pape: DGVS
    - Matthias Schott: DGVS
    - Jörg Schrader
- **AG 6: Endoskopische Therapie**
  - AG-Leiter:
    - Siegbert Faiss: DGE-BV
    - Hans Scherübl: DGVS
  - AG-Mitarbeiter:
    - Jörg Albert: DGVS
    - Andreas Probst: DGVS

Auf der Konsensuskonferenz wurde entschieden, auch das Thema Metastasen ohne Primärtumor (CUP-Syndrom) in die Leitlinie mit aufzunehmen. Empfehlungen und Kommentare wurden von einer auf der Konsensuskonferenz eingerichteten AG unter Leitung von Frau Dr. Begum erarbeitet und interdisziplinär in einem weiteren Delphi-Verfahren abgestimmt.

#### **AG CUP:**

- AG-Leitung:
  - Nehara Begum: DGAV

- AG-Mitarbeiter:
  - Ulrich-Frank Pape: DGVS
  - Martin Anlauf: DPG, BDP
  - Bence Sipos: DPG, BDP
  - Bernhard Gebauer: DGVS
  - Holger Amthauer: DGN

Die Arbeitsgemeinschaft Radiologische Onkologie (ARO) der Deutschen Krebsgesellschaft e. V., die Deutsche Vereinte Gesellschaft für Klinische Chemie und Laboratoriumsmedizin e. V. (DGK), die Pankreatektomierten Deutschland und die Gastro-Liga waren eingeladen, entsendeten aber keine Mandatsträger. Die Deutsche Gesellschaft für Allgemeinmedizin (DEGAM) sagte aus personellen Gründen ihre Teilnahme ab.

## **1.3 Methodologische Exaktheit**

### **1.3.1 Literaturrecherche und Auswahl der Evidenz**

Auf einem ersten Treffen (Kick-off-Treffen) der Koordinatoren, Mandatsträger und der Arbeitsgruppenleiter im September 2014 wurden die Inhalte und das methodische Vorgehen festgelegt.

Durch die Koordinatoren wurde vorab ein Katalog von Themengebieten und Fragestellungen erarbeitet. Während die europäischen Leitlinien (ENETS) nach Tumorentitäten aufgebaut sind, ist die deutsche Leitlinie nach Behandlungsablauf und Fachdisziplinen gegliedert (Diagnostik, Chirurgie, interventionelle radiologische Therapie, nuklearmedizinische Therapie, medikamentöse Therapie, endoskopische Therapie), in denen jeweils das empfohlene Vorgehen für die einzelnen Tumorentitäten abgehandelt wird. Dies hat den Vorteil, dass die Wertigkeit einzelner Behandlungsstrategien im Vergleich der einzelnen Tumorentitäten dargestellt und beurteilt werden kann.

Die 2012 aktualisierten ENETS-Leitlinien wurden auf dem Kick-off-Treffen vorgestellt und stellten eine wesentliche Quelle für die Erarbeitung der Empfehlungen dar, die für ein Update der europäischen Leitlinie (veröffentlicht 2016) verwendete Primärliteratur wurde der Leitliniengruppe zur Verfügung gestellt. Die weitere Literatursuche erfolgte in Pubmed innerhalb der Arbeitsgruppen. Für die Basissuche wurden als Limits festgelegt: human, German, English, full text available, 5 years. Eine Zeitlimitierung wurde nicht festgelegt, neue Literatur konnte bis zur Nachabstimmung berücksichtigt werden.

### **1.3.2 Formulierung der Empfehlungen und strukturierte Konsensfindung**

Auf Grundlage der Literatur wurden die Empfehlungen und Hintergrundtexte durch die AGs erarbeitet und zunächst im E-Mail-Umlaufverfahren innerhalb der einzelnen AGs abgestimmt. Die Graduierung der Empfehlungen erfolgte über die Formulierung soll, sollte, kann (► **Tab. 1**). Alle Empfehlungen wurden zunächst in einem Delphi-Verfahren von allen Leitlinienmitarbeitern mithilfe einer 5-stufigen Entscheidungsskala abgestimmt (ja, eher ja, unentschieden, eher nein, nein). Zu Empfehlungen, die nicht mit ja abgestimmt wurden, musste ein begründender Kommentar hinterlegt werden. Empfehlungen, die zu über 95 % mit ja/eher ja

► **Tab. 1** Schema zur Graduierung von Empfehlungen. Negative Empfehlungen werden entsprechend formuliert.

Syntax	Beschreibung
soll	starke Empfehlung
sollte	Empfehlung
kann	Empfehlung offen

abgestimmt wurden, konnten bereits zu diesem Zeitpunkt verabschiedet werden (► **Tab. 2**).

Die Kommentare und Änderungsvorschläge der Delphi-Runde wurden von den AG-Leitern und den Koordinatoren gesichtet und die Empfehlungen überarbeitet. In einer strukturierten, zweitägigen Konsensuskonferenz unter Moderation von Frau Dr. Nothacker, AWMF, stellten die AG-Leiter die überarbeiteten Empfehlungen vor. Diese wurden, ggf. nach inhaltlichen Rückfragen und der Formulierung von Alternativvorschlägen, nach den Prinzipien der NIH-Konferenz diskutiert und mittels TED-System abgestimmt, bis eine Konsentierung erreicht wurde.

Diskutiert wurden:

- alle Empfehlungen, die in der Delphi-Runde weniger als 95 % Zustimmung erhalten haben,
- Empfehlungen, die inhaltlich verändert wurden,
- Empfehlungen, die bereits in der Delphi-Runde verabschiedet worden waren, aber aufgrund von Dopplungen oder zur Verbesserung der inhaltlichen Stringenz der Leitlinie in den Kommentar verschoben wurden,
- neue Empfehlungen.

Empfehlungen, die in der Delphi-Runde nicht verabschiedet wurden und in den Kommentarteil verschoben wurden, wurden nicht erneut abgestimmt.

Die Konsensusstärke wurde gemäß ► **Tab. 2** festgelegt. Im Anschluss an die Konsensuskonferenz erfolgte die finale Überarbeitung der Kommentare durch die AG-Leiter und die redaktionelle Zusammenstellung der Leitlinie durch die Koordinatoren.

### 1.3.3 Zeitplan

Februar 2013	Ausschreibung in der ZFG
März 2013	Beauftragung der Koordinatoren durch die DGVS
Juni 2014	Anmeldung bei der AWMF
September 2014	Kick-off-Treffen Berlin
September 2016	Delphi-Verfahren
November 2016	Konsensuskonferenz Berlin
Mai 2017	Nachabstimmung CUP
November 2017	Nachabstimmung veränderter Empfehlungen

► **Tab. 2** Konsensfindung.

Konsens	% Zustimmung
starker Konsens	> 95
Konsens	> 75 – 95
mehrheitliche Zustimmung	50 – 75
kein Konsens	< 50

## 1.4 Externe Begutachtung und Verabschiedung

Die Leitlinie wurde im Februar 2018 allen beteiligten Fachgesellschaften zur Stellungnahme vorgelegt und von diesen verabschiedet. Durch die AWMF erfolgte eine externe formale Beurteilung.

## 1.5 Redaktionelle Unabhängigkeit und Umgang mit Interessenkonflikten

Die Leitlinie wurde ausschließlich von der DGVS finanziert. Vertreter der pharmazeutischen Industrie wurden nicht am Prozess der Leitlinienentwicklung beteiligt, um Neutralität und Unabhängigkeit zu wahren.

Vor Beginn der Konsensuskonferenz legten alle Teilnehmer ihre Interessen offen (Anhang). Hierfür wurden Interessenkonflikte schriftlich mithilfe eines Formblattes der Arbeitsgemeinschaft der Wissenschaftlichen Medizinischen Fachgesellschaften e. V. (AWMF), das direkte materielle und indirekte akademische Interessen umfasst, erfasst und der Leitliniengruppe tabellarisch zur Verfügung gestellt. Für alle Empfehlungen, bei denen Personen ein Interesse angegeben hatten, das zuvor als moderater Interessenkonflikt (Anhang) mit thematischem Bezug zur Leitlinie gewertet wurde, erfolgte auf der Konsensuskonferenz eine Doppelabstimmung (Abstimmung aller Teilnehmer sowie Abstimmung ohne Teilnehmer, die ein Interesse bei diesem Thema hatten). Diese Doppelabstimmungen wurden dokumentiert. Die Enthaltungen bei moderaten Interessenkonflikten führten nicht zu einer Änderung der angenommenen Empfehlungen.

## 1.6 Verbreitung und Implementierung

Die Leitlinie sowie der Leitlinienreport werden auf der Homepage der DGVS ([www.dgvs.de](http://www.dgvs.de)) und der AWMF ([www.awmf.com](http://www.awmf.com)) zum freien Download zur Verfügung gestellt. Die Langversion der Leitlinie wird in der „Zeitschrift für Gastroenterologie“ in deutscher Sprache publiziert. Unterstützend wird eine Leitlinien-App entwickelt. Die Leitlinienempfehlungen werden darüber hinaus auf den Kongressen und themenbezogenen Fortbildungsveranstaltungen der DGVS vorgestellt.

## 1.7 Gültigkeitsdauer und Aktualisierungsverfahren

Die letzte Überarbeitung dieser Leitlinie erfolgte im März 2018. Die Gültigkeit beträgt 5 Jahre (2023). Eine Überarbeitung der Leitlinie bei veränderter Datenlage erfolgt gegebenenfalls auch früher. Das Aktualisierungsverfahren wird koordiniert durch die DGVS Geschäftsstelle.



## 1.8 Besonderer Hinweis

Die Medizin unterliegt einem fortwährenden Entwicklungsprozess, sodass alle Angaben, ins-besondere zu diagnostischen und therapeutischen Verfahren, immer nur dem Wissensstand zur Zeit der Drucklegung der Leitlinie entsprechen können. Hinsichtlich der angegebenen Empfehlungen zur Therapie und der Auswahl sowie Dosierung von Medikamenten wurde die größtmögliche Sorgfalt beachtet. Gleichwohl werden die Benutzer aufgefordert, die Beipackzettel und Fachinformationen der Hersteller zur Kontrolle heranzuziehen und im Zweifelsfall einen Spezialisten zu konsultieren. Fragliche Unstimmigkeiten sollen bitte im allgemeinen Interesse der OL-Redaktion mitgeteilt werden. Der Benutzer selbst bleibt verantwortlich für jede diagnostische und therapeutische Applikation, Medikation und Dosierung.

In dieser Leitlinie sind eingetragene Warenzeichen (geschützte Warennamen) nicht besonders kenntlich gemacht. Es kann also aus dem Fehlen eines entsprechenden Hinweises nicht geschlossen werden, dass es sich um einen freien Warennamen handelt.

Das Werk ist in allen seinen Teilen urheberrechtlich geschützt. Jede Verwertung außerhalb der Bestimmung des Urhebergesetzes ist ohne schriftliche Zustimmung der DGVS unzulässig und strafbar. Kein Teil des Werkes darf in irgendeiner Form ohne schriftliche Genehmigung reproduziert werden. Dies gilt insbesondere für Vervielfältigungen, Übersetzungen, Mikroverfilmungen und die Einspeicherung, Nutzung und Verwertung in elektronischen Systemen, Intranets und dem Internet.

## 2. Diagnostik

### 2.1 Pathologie

#### 2.1.1 Pathologie allgemein

##### EMPFEHLUNG 2.1

Histopathologische Befunde aus Biopsaten sollen als minimale Informationen die histologische Klassifikation (NET oder NEC), den Differenzierungsgrad (hoch differenziert versus niedrig differenziert) und das proliferationsbasierte Grading mit Angabe des Ki-67- (Mib1-) Index beinhalten.

*Starke Empfehlung, starker Konsens*

##### EMPFEHLUNG 2.2

Bei Resektaten soll neben der histologischen Klassifikation und dem proliferationsbasierten Grading die TNM-Klassifikation in der aktuellen Version angegeben werden, welche üblicherweise das T-, N-, M-, L-, V- und Pn-Stadium enthält. Zusätzlich soll der R-Status (Resektionsrandstatus) angegeben werden bezogen auf das Resektat, sowie Angaben zur Gefäßinvasion und Perineuralscheideninfiltration.

*Starke Empfehlung, starker Konsens*

Die TNM-Klassifikation orientiert sich an der UICC-Klassifikation (8. Auflage) und der überarbeiteten ENETS-Leitlinie zur Pathologie-Diagnostik und Risikostratifizierung von neuroendokrinen Neoplasien [1].

In den Organregionen Appendix und Pankreas bestehen zwischen der UICC- und der ENETS-Klassifikation Unterschiede. Hier empfiehlt sich die Angabe beider Klassifikationen im histopathologischen Befundbericht [2].

##### EMPFEHLUNG 2.3

Eine erneute Histologiegewinnung sollte bei Abweichen des klinischen Verlaufs von der gestellten histologischen Diagnose erwogen werden.

*Empfehlung, starker Konsens*

##### EMPFEHLUNG 2.4

Bei der histologischen Aufarbeitung aller NEN-Präparate des Gastrointestinaltraktes sollen eine Hämatoxylin-Eosin (HE) und PAS-Färbung erfolgen, um insbesondere die Morphologie hinsichtlich der Differenzierung gut vs. gering differenziert vornehmen zu können.

*Starke Empfehlung, starker Konsens*

Die HE-Färbung ist die Standardfärbung in der diagnostischen Histopathologie. Die PAS-Färbung ist in vielen Fällen ergänzend hilfreich bezüglich der Fragestellung, ob in den Tumorzellen neurosekretorische Vesikel enthalten sind. Diese sind in aller Regel in der PAS-Färbung negativ (im Gegensatz zu den schleimbildenden Adenokarzinomen, diese sind in der PAS-Färbung positiv). Die Einordnung einer NEN als hoch differenziert (NET) oder niedrig differenziert wird konventionell morphologisch entsprechend den Vorgaben der WHO vorgenommen [1, 3].

##### EMPFEHLUNG 2.5

Zudem soll die immunhistochemische Analyse der beiden generellen neuroendokrinen Marker Synaptophysin und Chromogranin A erfolgen. Die Kombination von Synaptophysin und Chromogranin A soll primär durchgeführt werden.

*Starke Empfehlung, starker Konsens*

Für die Diagnosestellung einer NEN ist der Nachweis neurosekretorischer Vesikelproteine definierend. Diese liegen in zwei Formen vor, i. e. small-dense-core- oder large-dense-core-Vesikel. Small-dense-core-Vesikel sind in NEN nahezu ubiquitär vertreten. Synaptophysin weist daher als Marker von small-dense-core-Vesikeln eine sehr hohe Sensitivität für die Diagnostik von NEN auf, jedoch im Einzelfall eine mangelnde Spezifität [1, 3]. Large-dense-core-Vesikel sind nur in einem Teil der NEN nachweisbar. Chromogranin A weist als Marker für diese Vesikel eine sehr hohe Spezifität,

jedoch insbesondere bei NEC eine mangelnde Sensitivität auf [1, 3]. Im Einzelfall kann eine ergänzende Analyse des CD56-Antigens hilfreich sein und in Erwägung gezogen werden. Der Routineeinsatz des CD56-Antigens zur differenzialdiagnostischen Fragestellung des Vorliegens einer NEN wird jedoch wegen der mangelhaften Spezifität nicht empfohlen [1, 3]. Die Analyse weiterer Markerproteine wird zur differenzialdiagnostischen Abgrenzung gegenüber anderen Tumorentitäten empfohlen (z. B. Paragangliom, malignes Melanom, Lymphom, gering differenziertes Karzinom und Tumoren mit klein-rund-blauzelliger Differenzierung) [1, 3].

#### EMPFEHLUNG 2.6

Die Bestimmung der Proliferationsrate soll immunhistochemisch mittels anti-Ki-67 Antikörper (Mib1) erfolgen.  
*Starke Empfehlung, starker Konsens*

Die Analyse einer repräsentativen Paraffin-eingebetteten Gewebeprobe ist ausreichend. Bei größeren Operations-Präparaten empfiehlt es sich aufgrund einer möglicherweise vorliegenden Tumorerheterogenität, die Analyse sowohl am Primarius als auch an repräsentativem Metastasengewebe vorzunehmen [1, 4, 5].

Die Quantifizierung des Ki-67-Antigens kann optional ergänzt werden durch die konventionell morphologische Analyse der Mitosen. Die Bestimmung von Ki-67 ist jedoch präziser und reproduzierbarer als die Analyse der Mitoserate [1, 4, 5].

#### EMPFEHLUNG 2.7

Die Quantifizierung der Ki-67- (MIB1-) positiven Tumorzellkerne soll bezogen auf alle Tumorzellkerne in einem gegebenen Areal erfolgen.  
*Starke Empfehlung, starker Konsens*

#### EMPFEHLUNG 2.8

Die Quantifizierung soll bei geringer mikroskopischer Vergrößerung in den proliferationsaktivsten Arealen erfolgen (hot spots).  
*Starke Empfehlung, starker Konsens*

#### EMPFEHLUNG 2.9

Die Zählung der positiven Zellen soll mindestens in einem high power field (~0,2 mm<sup>2</sup>, ca. 500–2000 Tumorzellen) durchgeführt werden.  
*Starke Empfehlung, starker Konsens*

#### Kommentar zu 2.7–9

Die Auszählung kann manuell oder computergestützt erfolgen. Die Auswertung kann auch an sehr kleinen Paraffin-eingebetteten Gewebeprobeen erfolgen, immer unter der Voraussetzung, dass ausreichend Tumorzellen erfasst sind. Eine immunhistochemische Analyse an Ausstrichpräparaten wird mangels Zuverlässigkeit nicht empfohlen. [1, 6, 7].

#### EMPFEHLUNG 2.10

Bei Erstdiagnose eines NET kann die Durchführung einer Immunhistochemie gegen den Somatostatin-Rezeptor 2A (SSTR2A) als optionale Diagnostik erfolgen, wenn klinisch gewünscht.

*Empfehlung offen, Konsens*

Die immunhistochemische Analyse des SSTR2A ersetzt keinesfalls die nuklearmedizinische Untersuchung. Die immunhistochemische Untersuchung kann insbesondere bei Erstdiagnosestellung durchgeführt werden und bietet dann einen wichtigen diagnostischen Ausgangs-Parameter. Eine kräftige membranöse Expression des SSTR2A korrespondiert in den allermeisten Fällen mit einer entsprechend positiven nuklearmedizinischen Bildgebung. Hingegen ist die immunhistochemische Negativität für den SSTR2A nicht zwangsläufig mit einer negativen nuklearmedizinischen Bildgebung korreliert [1, 8, 9].

#### EMPFEHLUNG 2.11

Die zusätzliche immunhistochemische Analyse von Hormonen und/ oder biogenen Aminen kann als optionale, klinisch orientierte Diagnostik erwogen werden. Sie bedarf einer spezifischen klinischen Fragestellung und eines klinischen Auftrags. Mögliche klinische Fragestellungen sind z. B. die Validierung der klinisch vermuteten endokrinologischen Symptomatik, Herausarbeiten von spezifischen Markern, die für eine endokrinologische Verlaufskontrolle herangezogen werden können oder bei Multifokalität von NET die Sicherung der Diagnose, dass der funktionell aktive NET reseziert wurde.  
*Empfehlung offen, Konsens*

Die Analyse von spezifischen Hormonen und/ oder biogenen Aminen gehört in den Bereich der optionalen Diagnostik, wie sie sehr häufig an größeren klinischen NEN-Zentren nachgefragt wird. Sie setzt ein größeres Repertoire an gut standardisierten Antikörpern voraus, eine enge interdisziplinäre Zusammenarbeit und auch spezialisierte Kenntnisse zum Peptid-/Aminphänotyp von NET in definierten Abschnitten des Verdauungstraktes. Diese sind in ► **Tab. 3** zusammengefasst. Die Liste kann je nach klinischer Befundkonstellation ergänzt werden durch den Nachweis zahlreicher weiterer Hormone bei ektooper Hormonbildung (z. B. ACTH-Nachweis beim Cushing-Syndrom).



► **Tab. 3** Immunhistochemische Marker bei spezifischen NET in unterschiedlichen Abschnitten des Verdauungstraktes.

	Hormon-Marker
Magen	Gastrin, Serotonin, VMAT2
Duodenum	Gastrin, Serotonin, Somatostatin
Pankreas	Gastrin, Glukagon, Insulin, Pankreatisches Polypeptid, Serotonin, Somatostatin
Insulinom	Insulin, Proinsulin
Glukagonom	Glukagon
VIPom	VIP
Gastrinom	Gastrin
Dünndarm	Serotonin, Gastrin, Somatostatin
Appendix	Serotonin
Colon	Serotonin
Rektum	(Entero-) Glukagon, Pankreatisches Polypeptid, Serotonin

## 2.1.2 Pathologie spezieller Teil, organspezifische Untersuchungen

### EMPFEHLUNG 2.12

Bei größeren Operationspräparaten von Patienten mit Zollinger-Ellison-Syndrom sollte eine intensivierete Gewebsaufarbeitung des Duodenums zur Identifikation des duodenalen Gastrinoms und auch bezüglich der Fragestellung einer möglichen Multifokalität Gastrin-produzierender NET erfolgen.

Duodenale Gastrinome treten gehäuft im Rahmen eines MEN1-Syndromes auf. Es handelt sich dann meist um winzige (<5 mm im Durchmesser große) und sehr häufig multifokal vorliegende metastasierte NET. Auch sporadische – in aller Regel solitär vorliegende – Gastrinome des Duodenums sind häufig sehr klein und können bei geringer Größe bereits metastasieren. Die bei dem Zollinger-Ellison-Syndrom zugrundeliegende Hypergastrinämie ist in der Regel verursacht durch lokoregionäre Lymphknoten- oder Lebermetastasen, die klinisch und makroskopisch meist gut abgegrenzt werden können. Der Nachweis des häufig winzigen duodenalen Primärs und weiterer möglicherweise vorliegender winziger Gastrinome und deren Vorläuferläsionen setzt jedoch eine intensive Gewebsaufarbeitung für eine Diagnosestellung voraus. Hierzu ist neben der Gewebsentnahme aus makroskopisch tumorsuspekten Arealen auch die Entnahme aus makroskopisch unauffälligen Arealen erforderlich [10 – 12].

### EMPFEHLUNG 2.13

Bei größeren Tumorpräparaten eines Glukagonoms sollte eine intensivierete Gewebsaufarbeitung bezüglich der differenzialdiagnostischen Fragestellung einer Glukagon-Zell-Hyperplasie und -Neoplasie (GCHN) erfolgen.  
*Empfehlung, starker Konsens*

Glukagonome treten ausschließlich im Pankreas auf. Bei Assoziation mit einem klinisch relevanten Glukagonom-Syndrom liegt meist ein fortgeschrittenes, ausgedehnt metastasiertes Tumorstadium vor. Zugrunde liegt ein solitärer metastasierter NET. Bei der seltenen Differenzialdiagnose einer Glukagon-Zell-Hyperplasie und -Neoplasie (GCHN) handelt es sich um eine multifokale Tumorerkrankung des Pankreas, gekennzeichnet durch eine Glukagon-bildende Mikroadenomatose (i. e. multiple glukagon-produzierende NET <5 mm im Durchmesser). Der Nachweis von solchen multifokal vorliegenden Mikroadenomen innerhalb des Pankreas setzt bei der Organpräparation eine intensivierete Gewebsentnahme aus tumorsuspekten und auch makroskopisch unauffälligen Pankreasparenchym voraus [13 – 16].

### EMPFEHLUNG 2.14

Bei größeren Tumorpräparaten eines Insulinoms sollte eine intensivierete Gewebsaufarbeitung bezüglich der differenzialdiagnostischen Fragestellung einer Insulinomatose erfolgen.  
*Empfehlung, Konsens*

Insulinome treten ausschließlich im Pankreas auf. Es handelt sich um solitäre, häufig kleine NET (<2 cm im Durchmesser). Bei der seltenen Differenzialdiagnose einer Insulinomatose handelt es sich um multifokale, meist sehr kleine Insulin-bildende NET. Diese liegen häufig als Mikroadenome (<5 mm im Durchmesser) vor. Der Nachweis solcher Mikroadenome und einer möglicherweise vorliegenden Multifokalität setzt bei der Organpräparation eine intensivierete Gewebsentnahme aus tumorsuspektem und auch makroskopisch unauffälligem Pankreasparenchym voraus. Auch die Abgrenzung gegenüber der Differenzialdiagnose einer adulten Nesidioblastose ist nur durch die Analyse von makroskopisch unauffälligem Pankreasgewebe möglich [17 – 19].

### EMPFEHLUNG 2.15

Bei größeren Tumorpräparaten von Patienten mit MEN1-Syndrom sollte eine intensivierete Gewebsaufarbeitung bezüglich der Fragestellung einer Multifokalität und eine immunhistochemische Untersuchung von Gastrin, Serotonin, Somatostatin, Insulin und/oder Proinsulin, Glukagon sowie Pankreatischem Polypeptid bei gezielter klinischer Fragestellung durchgeführt werden.

Patienten mit MEN1-Syndrom zeigen häufig multiple NET im Bereich von Magen, Duodenum und Pankreas. Bei den MEN1-assoziierten NET des Magens handelt es sich in aller Regel um Histaminproduzierende Tumoren der ECL-Zellen. Im Duodenum liegen gehäuft Gastrin- oder Somatostatin-produzierende NET vor. Die multifokal vorliegenden MEN1-assoziierten NET und Mikroadenome des Pankreas können das gesamte Spektrum pankreatischer Hormone exprimieren, i. e. Glukagon, Insulin, Somatostatin oder Pankreatisches Polypeptid. Auch die Expression von ektope Hormonen ist in MEN1-assoziierten NET des Pankreas möglich. Der Nachweis der häufig sehr kleinen MEN1-assoziierten NET in den o. g. Organsystemen setzt bei der Organpräparation eine intensivierte Gewebeentnahme aus tumorsuspekten und auch makroskopisch unauffälligen Arealen voraus. Die Analyse von Peptidhormonen und/ oder biogenen Aminen orientiert sich an der klinischen Fragestellung (z. B. bei Vorliegen eines Zollinger-Ellison-Syndroms der Nachweis des Gastrin-bildenden NET und ggf. dessen Metastasen, bei der Klinik einer hyperinsulinämischen persistierenden Hypoglykämie der Nachweis des Insulin-bildenden NET und ggf. dessen Metastasen etc.) [10 – 12, 15].

Die Gewebeaufarbeitung und gezielte immunhistochemische Analyse der in aller Regel multipel vorliegenden neuroendokrinen Läsionen bedarf einer engen interdisziplinären Zusammenarbeit, insbesondere auch Kenntnis der klinisch vorliegenden Hormon-assoziierten Syndrome und deren möglichen histomorphologischen Korrelaten in den unterschiedlichen Abschnitten des Verdauungstraktes.

## Unbekannter Primarius

### EMPFEHLUNG 2.16

Bei NET mit unklarem Primarius sollte die Analyse der Transkriptionsfaktoren TTF1, CDX2, Isl-1 sowie ggfs. spezifischer Peptidhormone und/ oder biogener Amine in Abhängigkeit der klinischen Fragestellung erwogen werden, um ggfs. dadurch Rückschlüsse auf einen möglichen Primärtumor zu erhalten.

*Empfehlung, starker Konsens*

Die klinische Fragestellung nach der Lokalisation des Primarius anhand von Metastasengewebe ist eine relativ häufige Frage, insbesondere an größeren NEN-Zentren. Sie gehört in den Bereich der klinisch orientierten optionalen Diagnostik und setzt aufseiten der Pathologie neben einem breiten, gut etablierten Repertoire von Antikörpern grundlegende Kenntnisse zum Expressions-Spektrum von NEN in unterschiedlichen Organsystemen voraus. Einschränkend angemerkt werden muss, dass die Analyse von Transkriptionsfaktoren und biogenen Aminen/Peptidhormonen zuverlässig nur bei hoch differenzierten Tumoren (NET) angewendet werden kann. Bei gering differenzierten Neoplasien (NEC) sind organspezifische Marker nur eingeschränkt verlässlich. Eine Analyse der o. g. Marker kann hier jedoch im Einzelfall hilfreich sein [1, 21].

## MANEC

### EMPFEHLUNG 2.17

Bei morphologischen Hinweisen auf das Vorliegen eines gemischt Adeno-Neuroendokrinen Tumors sollen ergänzende Untersuchungen zur Diagnosesicherung eines MANEC erfolgen. Entsprechend den Vorgaben der WHO soll eine semi-quantitative Festlegung und präzise Diagnosestellung der neuroendokrinen Komponente und der Adenokarzinomkomponente erfolgen. Beide Komponenten sollen getrennt diagnostiziert und im Befund dargestellt werden (alternativ Diagnosestellung einer amphikrinen Differenzierung).

*Starke Empfehlung, starker Konsens*

Für die Risikostratifizierung und die Therapie von MANEC ist die präzise Diagnostik beider im Tumor vorliegenden Komponenten entscheidend. Die Therapie orientiert sich in aller Regel an der biologisch maligneren (in den meisten Befunden dominierenden) Komponente. Beide Komponenten werden entsprechend den gültigen Leitlinien diagnostiziert und prozentual angegeben [3].

Beim amphikrinen Phänotyp des MANEC liegen beide Phänotypen (adenoid und neuroendokrin) nicht nebeneinander, sondern in einer Tumorzelle vor. Es handelt sich meist um biologisch hoch aggressive Neoplasien. Diese treten im Verdauungstrakt gehäuft im Pankreas auf [3].

## 2.2 Labordiagnostik

### 2.2.1 Allgemeine Labordiagnostik

#### Chromogranin A

### EMPFEHLUNG 2.18

Bei allen NEN soll Chromogranin A zumindest einmalig bestimmt werden.

*Starke Empfehlung, starker Konsens*

Chromogranin A ist der wichtigste allgemeine Tumormarker für neuroendokrine Neoplasien, der sowohl bei hormonaktiven als auch bei funktionell inaktiven neuroendokrinen Tumoren erhöht sein kann. Eine Erhöhung von Chromogranin A findet sich bei fast allen Gastrinomen, sehr häufig bei Phäochromozytomen und NET des Dünndarms sowie häufig bei nicht funktionellen pankreatischen NET. Seine Bestimmung wird bei allen NEN zumindest einmalig empfohlen [22 – 27]. Falsch negative/normale Chromogranin-A-Spiegel finden sich häufig bei NET der Appendix, des Duodenums, bei Insulinomen, typischen Lungenkarzinoiden, Paragangliomen, rektalen NET und bei NEC [23, 28, 29].

Chromogranin A ist bei differenzierten NET G1 und G2 sensitiver als die NSE und weist auch im Vergleich zur 5-HIES-Ausscheidung bei NET des Dünndarms eine höhere Sensitivität auf [23, 30, 31]. Bei hochproliferativen NEC findet sich eine meist nur geringgradige Erhöhung von CgA bei ca. 60 % der Patienten [32, 33].

Je nach Tumorentität, Tumorstadium und gewähltem Cut-off weist Chromogranin A eine Sensitivität und Spezifität von 60–100 % auf mit einer Sensitivität von etwa 30 % bei lokoregionalen NET und 70 % bei Patienten mit metastasierten NET. Bei Vorliegen eines metastasierten NET werden Spezifitäten von bis zu 100 % angegeben. [22–24, 31, 34–42].

Die Höhe des Chromogranin-A-Spiegels ist abhängig vom Tumorzellvolumen und kann als prognostischer Faktor oder als Hinweis für ein Rezidiv beziehungsweise Tumorprogress dienen, auch wenn die Korrelation hierzu nicht in allen Studien sehr eng ist [23, 30, 33, 36, 43–52].

Bei Patienten mit NET, die mit SSA behandelt werden, kann die Korrelation zwischen der Tumormasse und Chromogranin A verlorengehen oder abgeschwächt werden, da SSA die Synthese und Sekretion von Chromogranin A hemmen. Dies muss bei der Interpretation der Chromogranin A-Werte berücksichtigt werden, und wenn möglich sollten Verlaufskontrollen immer zum gleichen Zeitpunkt des SSA-Injektionsintervalls durchgeführt werden [29, 40, 41, 47].

#### EMPFEHLUNG 2.19

Ein direkter Vergleich der CgA-Ergebnisse zwischen verschiedenen Assays ist nicht möglich und Bestimmungen für die Verlaufskontrolle von CgA sollen immer nur mit dem gleichen Assay vorgenommen werden.

*Starke Empfehlung, starker Konsens*

Eine Vielzahl von Methoden wird zur Bestimmung von Chromogranin A eingesetzt und die Referenzbereiche zeigen eine große Schwankungsbreite in Abhängigkeit von den eingesetzten Bestimmungsmethoden, dem Anteil an miterfassten Fragmenten und den angesetzten Grenzwerten. So schwanken die Sensitivitäten im direkten Vergleich von 3 kommerziell verfügbaren Assays zwischen 67 und 93 %, was in 2 prospektiven multizentrischen Studien zu einer klinischen Diskordanz in 36 % und einer sehr hohen Variabilitätsrate zwischen verschiedenen klinischen Laboren geführt hat. [37, 53–57]. Ein wesentlicher Grund für die starke Interassay-Variabilität ist neben einem fehlenden internationalen Standard die Anwesenheit von zahlreichen proteolytischen Fragmenten von Chromogranin A, wobei dem Nachweis des intakten Chromogranin A eine höhere Sensitivität für die Diagnose eines NET zugesprochen wird [34, 58]. Ein direkter Vergleich der CgA-Ergebnisse zwischen den verschiedenen Assays ist daher nicht möglich und Bestimmungen für die Verlaufskontrolle sollten immer nur mit dem gleichen Assay vorgenommen werden [22, 54].

#### EMPFEHLUNG 2.20

Chromogranin A soll nicht als Screeningparameter für einen NET, sondern nur bei histologisch gesichertem NET als Tumormarker für die Steuerung der Therapie und Nachsorge durchgeführt werden.

*Starke Empfehlung, starker Konsens*

Aufgrund zahlreicher, nicht mit einem NET assoziierter Ursachen, die zu einer Chromogranin-A-Erhöhung führen können, ist Chromogranin A nicht als diagnostischer Marker für den Nachweis eines neuroendokrinen Tumors geeignet. So zeigte sich in einer multizentrischen prospektiven Studie nur eine Sensitivität von 71–83 % für die Diskriminierung zwischen gesunden Kontrollen und Patienten mit einem NET [37]. Falsch hohe Werte werden gefunden bei eingeschränkter Nierenfunktion, M. Parkinson, Schwangerschaft, unbehandelter Hypertonie, Glukocorticoidexzess, entzündlichen Darmerkrankungen, Lebererkrankungen, bei Hypergastrinämie aufgrund einer chronisch atrophischen Gastritis Typ A, PPI-Einnahme, Helicobacter-pylori-assoziiertes Gastritis und beim Vorhandensein von heterophilen Antikörpern, aber auch bei nicht-neuroendokrinen Tumoren kann Chromogranin A in 10–30 % der Fälle erhöht sein, wie zum Beispiel bei Pankreas-, Prostata- und Mammakarzinomen, multiplen Myelomen und HCC, sodass Chromogranin A kein geeigneter Parameter für ein Screening bzgl. eines neuroendokrinen Tumors ist [23, 29, 35, 54, 59–63]. Bei fortgeschrittener Niereninsuffizienz kann Chromogranin A aufgrund seiner renalen Elimination nicht als Tumormarker eingesetzt werden, da die Spiegel mit zunehmender Nierenfunktionseinschränkung zunehmend ansteigen, nicht durch eine Dialyse abgesenkt werden und bei terminaler Niereninsuffizienz zum Teil sehr hohe Werte gemessen werden [64, 65].

#### EMPFEHLUNG 2.21

Eine gleichzeitige Medikation mit PPI soll bei der Interpretation berücksichtigt werden.

*Starke Empfehlung, starker Konsens*

#### EMPFEHLUNG 2.22

Wenn klinisch möglich soll für die Bestimmung von Chromogranin A eine Protonenpumpen-Inhibitor-Therapie für mindestens 3 Halbwertszeiten (10–14 Tage) abgesetzt werden.

*Starke Empfehlung, starker Konsens*

Die höchsten, nicht mit einem NET assoziierten Chromogranin-A-Spiegel finden sich im Zusammenhang mit einer ECL-Hyperplasie im Rahmen einer Hypergastrinämie, wie sie bei der chronisch atrophischen Gastritis und unter Protonenpumpen-Inhibitor-Therapie mit zunehmender Dauer bei über 60 % der Patienten gefunden wird und die auch bei Vorliegen eines NET zu einem weiteren Anstieg der Chromogranin-A-Spiegel führen kann. Da selbst niedrig dosierte PPI und zu einem geringeren Ausmaß auch H<sub>2</sub>-Rezeptor-Antagonisten bereits nach kurzer Zeit zu einem signifikanten Anstieg der Chromogranin-A-Spiegel führen können und die Chromogranin-A-Spiegel bereits 5 Tage nach dem Absetzen bereits wieder signifikant abfallen, muss eine Begleitmedikation mit einem Säureblocker bei der Interpretation unbedingt berücksichtigt und – wenn klinisch möglich – vor der Bestimmung für 1–2 Wochen pausiert werden [59, 63, 66, 67]. Auch wenn nach Meinung vieler Experten eine CgA-Bestimmung zur Verlaufskont-

rolle bei gesicherter Diagnose eines NET und stabiler Medikation auch unter fortlaufender PPI-Therapie sinnvoll sein kann, muss bei der Interpretation berücksichtigt werden, dass bei Patienten ohne NET mit zunehmender Dauer einer PPI-Therapie ein deutlicher Anstieg der Chromogranin-A-Spiegel beschrieben wurde [67].

### EMPFEHLUNG 2.23

Bei CgA-Erhöhung ohne bisherigen NEN-Nachweis sollen alle möglichen Faktoren, die zu einer unspezifischen Erhöhung der CgA-Spiegel beitragen können (Niereninsuffizienz, Herzinsuffizienz, chron. atrophe Gastritis, PPI-Therapie, HP-assoziierte Gastritis, Durchfallerkrankungen, ...) bei der Interpretation berücksichtigt und wenn möglich ausgeschlossen werden.

*Starke Empfehlung, starker Konsens*

Obwohl die Bestimmung von Chromogranin A nicht als Screening-Untersuchung auf das Vorliegen eines NET geeignet ist und von allen Fachgesellschaften in dieser Indikation abgelehnt wird, stellt die differenzialdiagnostische Abklärung eines erhöhten Chromogranin-A-Spiegels bei Patienten ohne bisherigen Nachweis eines NET ein sehr häufiges klinisches Problem dar, was oft zu einer starken Verunsicherung des Patienten und einer nicht unerheblichen Mehrdiagnostik führt, die bis hin zu einer funktionellen Bildgebung reichen kann. Um den diagnostischen Aufwand so gering wie möglich zu halten, sollten daher zunächst alle oben genannten Faktoren, die zu einer nicht NET-spezifischen Erhöhung führen können, erfasst, wenn möglich behoben und bei der Interpretation berücksichtigt werden. Die häufigsten Ursachen einer unspezifischen Chromogranin-A-Erhöhung – die selten das 4–5-Fache des oberen Normbereichs überschreitet – sind eine Niereninsuffizienz, eine atrophe Gastritis und vor allem die Säureblockade mit PPI. So kann oft bereits das Pausieren einer säureblockierenden Therapie mit anschließender Verlaufskontrolle zu einer Normalisierung der Chromogranin-A-Spiegel führen [22, 29, 54, 63].

## 5-Hydroxyindolessigsäure (5-HIES)

### EMPFEHLUNG 2.24

Bei V. a. NET des Jejunums/Ileums soll zusätzlich und unabhängig vom Vorliegen einer dem Karzinoid-Syndrom entsprechenden Symptomatik eine 5-HIES-Bestimmung erfolgen.

*Starke Empfehlung, Konsens*

Die 5-Hydroxyindolessigsäure (5-HIES) ist das Abbauprodukt von Serotonin, welches von vielen neuroendokrinen Tumoren vor allem des Dünndarms sezerniert wird und maßgeblich an der Entstehung des klinischen Krankheitsbildes des Karzinoid-Syndroms mit wässrigen Diarrhöen und Flushing und einer desmoplastischen Reaktion des Bindegewebes beteiligt ist. Die Bestimmung von 5-HIES im 24-Stunden-Sammelurin ist neben CgA der wich-

tigste Laborparameter für den Nachweis und die Verlaufskontrolle eines fortgeschrittenen hormonaktiven NET des Dünndarms. 5-HIES hat eine Sensitivität von 70–75 % und eine Spezifität von 85–100 % für den Nachweis eines fortgeschrittenen NET des Dünndarms. Die Sensitivität ist höher bei dem Vorhandensein eines Karzinoid-Syndroms (bis 100 %) und ist deutlich geringer bei NET des Vorderdarms und Hinterdarms, da diese geringere Mengen an Serotonin produzieren und seltener ein Karzinoid-Syndrom verursachen [22, 38, 39, 54, 68]. Da selbst bei klinisch hormoninaktiven GEP-NET in fast 50 % der Fälle erhöhte 5-HIES-Spiegel gefunden werden, sollte initial zumindest bei allen NET des Dünndarms eine einmalige Bestimmung von 5-HIES erfolgen [69]. Darüber hinaus werden für das Karzinoid-Syndrom neben Serotonin auch die Sekretion weiterer Tachykinine wie Substanz P und Neurokinin A verantwortlich gemacht, sodass in seltenen Fällen die 5-HIES-Ausscheidung auch beim Vorhandensein eines Karzinoid-Syndroms unauffällig sein kann, insbesondere wenn keine Durchfälle bestehen [68]. Durch Absenken des Grenzwerts auf 2,8 mmol/mol Kreatinin kann die Sensitivität auf 68 % angehoben werden (bei 89 % Spezifität), während bei einem hohen Grenzwert von 6,7 mmol/mol Kreatinin die Sensitivität bei nur 52 % liegt, aber die Spezifität bei 98 % [70]. Es besteht keine gute Korrelation zwischen der Höhe der 5-HIES-Spiegel und dem Schweregrad der Symptome, was wahrscheinlich auf eine fluktuierende Serotoninsekretion durch den Tumor und zusätzliche Mediatoren des Karzinoid-Syndroms zurückzuführen ist. In den meisten Studien ist eine erhöhte 5-HIES-Ausscheidung im Urin mit einer schlechteren Prognose assoziiert, auch wenn dies bei insgesamt heterogener Datenlage keinen verlässlichen unabhängigen prognostischen Parameter darstellt [30, 68, 71–74].

### EMPFEHLUNG 2.25

Für die Zeit der Urinsammlung sollen interferierende Nahrungsmittel und – sofern klinisch vertretbar – Medikamente vermieden werden und der Patient soll über die genauen Sammelbedingungen in Form einer schriftlichen Anleitung informiert werden.

*Starke Empfehlung, starker Konsens*

Verschiedene Methoden sind für die Bestimmung der 5-HIES-Ausscheidung verfügbar, am häufigsten wird die HPLC eingesetzt [22]. Für eine Verbesserung der Stabilität soll der Urin in Plastikbehältern unter Zusatz von Säure über 24 h gesammelt und bis zur Bestimmung kühl gelagert werden. Mindestens 3 Tage vor der Sammelperiode sollen interferierende Nahrungsmittel mit hohem Serotoningehalt (Pflaumen, Ananas, Bananen, Tomaten, Avocado, Auberginen, Walnüsse), die zu falsch hohen Ergebnissen führen können, sowie interferierende Medikamente vermieden werden. Medikamente, die zu falsch hohen Werten führen können sind: Cumarine, Koffein, Fluorouracil, Paracetamol, Phentolamin, Reserpin, Nikotin, Acetaminophen, Phenobarbital, Ephedrine, Methamphetamine, Melphalan, Phenacetin, Mesalamin. Medikamente, die zu falsch niedrigen Werten führen können sind Aspirin, Heparin, Levodopa, Chlorpromazin, Streptozotocin, Ranitidin,

MAO-Hemmer, Phenothiazin, Isoniazid, Corticotrophin. Auch Alkohol kann zu falsch niedrigen Werten führen. Falsch niedrige Werte werden gefunden bei Niereninsuffizienz oder Dialyse, falsch hohe Werte bei Malabsorption. Die genauen Bedingungen des Sammelns sollen dem Patienten zusätzlich zur mündlichen Erklärung in Form einer schriftlichen Anleitung mitgegeben werden [22, 54, 75–83].

#### EMPFEHLUNG 2.26

Bei ausreichender methodischer Qualität der Bestimmung und der Sammelmethode und geringem klinischem Verdacht kann auch zum Zeitpunkt der Erstdiagnose eine einmalige Bestimmung ausreichend sein, bei grenzwertigen Befunden oder starkem klinischem Verdacht sollte eine Mehrfachbestimmung durchgeführt werden.

*Empfehlung, starker Konsens*

Aufgrund von zum Teil starker intraindividuelle Schwankungen der 5-HIES-Ausscheidung im Urin wird von den meisten Experten eine Zweifachbestimmung zum sicheren Ausschluss oder der Erstdiagnose eines Karzinoid-Syndroms empfohlen [22]. Bei geringem klinischem Verdacht und gesicherter Qualität der Sammelbedingungen und der Bestimmungsmethode kann nach Expertenmeinung des Leitliniengremiums auch eine Einfachbestimmung zum Ausschluss eines Karzinoid-Syndroms ausreichend sein.

Inwieweit sich die Bestimmung der 5-HIES-Ausscheidung im nächtlichen 8-Stunden-Sammelurin aufgrund der geringeren tageszeitlichen Schwankung als Alternative zur 24-Stunden-Urinsammlung bei der Bestimmung von 5-HIES im Urin durchsetzen wird, muss in weiteren Studien geklärt werden [84, 85]. Eine weitere vielversprechende Alternative zu der aufwändigen, fehlerbehafteten und für den Patienten unangenehmen Urinsammlung stellt die Bestimmung von 5-HIES im Serum mittels Flüssigkeits-Chromatografie und Tandem-Massenspektrometrie dar, für welche vergleichbare Sensitivitäten und Spezifitäten wie für die 5-HIES-Ausscheidung im Urin berichtet wurden [86–88].

#### EMPFEHLUNG 2.27

Eine Bestimmung von Serotonin im Serum sollte aufgrund von starken individuellen Schwankungen und methodischen Problemen routinemäßig nicht durchgeführt werden.

*Empfehlung, Konsens*

Die Bestimmung von Serotonin im Serum ist prinzipiell möglich, zeigt aber aufgrund starker individueller Schwankungen und methodischer Probleme eine geringere Sensitivität und Spezifität und wird daher in der klinischen Routine nicht für die Verlaufskontrolle von Patienten mit NET empfohlen [22, 68]. Auch die Bestimmung von Serotonin in den Thrombozyten, in welchen Serotonin in Abhängigkeit von den Serumspiegeln gespeichert wird, besitzt zwar nach einigen Publikationen eine bessere Sensitivität

und Spezifität, konnte sich aber in der klinischen Routine aufgrund von eingeschränkter Verfügbarkeit nicht durchsetzen [70].

### Neuronen-spezifische Enolase (NSE)

#### EMPFEHLUNG 2.28

Bei NEC sollte neben Chromogranin A zumindest einmalig auch NSE bestimmt werden.

*Empfehlung, Konsens*

Die Neuronen-spezifische Enolase (NSE) ist ein zytoplasmatisches Enzym, welches in Zellen neuronalen und neuroektodermalen Ursprungs gefunden wird. Erhöhte Konzentrationen von NSE im Serum werden bei etwa 20–45 % der differenzierten NET gefunden und scheinen mit einer negativen Prognose assoziiert zu sein [23, 31, 33, 49, 50, 75]. Dabei weist die NSE im Vergleich zu Chromogranin A eine geringere Sensitivität und Spezifität für den Nachweis eines differenzierten NET auf und wird daher bei NET nicht als Routineparameter empfohlen [23, 31, 89]. Im Gegensatz zu Chromogranin A zeigt die NSE jedoch eine Assoziation mit höher proliferativen und undifferenzierten NEN, bei denen es eine zu CgA vergleichbare oder leicht bessere Sensitivität und Spezifität und prognostische Aussagekraft besitzt. So findet sich bei insgesamt begrenzter Datenlage eine Erhöhung von NSE bei 54 % der NET G2 (vs. 19 % der NET G1, [33]) und bei 50–70 % aller NEN G3 [23, 31, 33]. Die Bestimmung von NSE als allgemeinem Tumormarker kann daher zusätzlich zu Chromogranin A insbesondere bei hochproliferativen NET G2/3 und vor allem bei NEC zumindest bei der Erstdiagnose ein weiterer hilfreicher Tumormarker sein [90].

### Carcinoembryonales Antigen (CEA)

#### EMPFEHLUNG 2.29

Bei MANEC sollte neben Chromogranin A auch CEA bestimmt werden.

*Empfehlung, starker Konsens*

Obwohl CEA (Carcinoembryonales Antigen) als Tumormarker bei NET aufgrund der sehr geringen Sensitivität von nur 15 % keine Rolle spielt [89] und keine guten Daten zu seiner Rolle bei gemischten adeno-neuroendokrinen Karzinomen MANEC (mixed adeno-neuroendocrine carcinoma) vorliegen, wird von den Experten der Leitlinie empfohlen, bei MANEC zusätzlich zu CgA auch das CEA zu bestimmen, da der immunhistologische Nachweis eine wichtige Rolle bei der Diagnose eines MANEC [91, 92] spielt und CEA ein wichtiger Tumormarker für zahlreiche Adenokarzinome ist.



## 2.2.2 Spezielle Labordiagnostik

### EMPFEHLUNG 2.30

Die Bestimmung weiterer biochemischer Parameter soll nur bei entsprechender klinischer Symptomatik erfolgen.  
*Starke Empfehlung, starker Konsens*

Neben den allgemeinen Tumormarkern NSE und CgA sowie der bei einem Großteil der Dünndarm NET erhöhten 5-HIES-Ausscheidung gibt es eine Reihe von weiteren hormonellen Parametern und Tumormarkern, die in Abhängigkeit von der Tumorlokalisation und dem Vorliegen einer möglichen hormonellen Klinik in speziellen Situationen für die Diagnostik und Verlaufsbeobachtung hilfreich sein können. So kann bei einem NEN mit unbekanntem Primarius neben der Immunhistochemie und der funktionellen Bildgebung mittels PET auch die Bestimmung von zusätzlichen Laborparametern Hinweise auf die Primärlokalisation ergeben, wie zum Beispiel das pankreatische Polypeptid als Hinweis für einen nicht funktionellen Pankreas-NET und die 5-HIES-Ausscheidung als Hinweis für einen intestinalen NET. Bei gesichertem Karzinoid-Syndrom ist die Bestimmung des N-terminalen pro-brain natriuretic peptide (NTpro BNP) ein hilfreicher Marker für das Vorliegen eines Karzinoid-Herzsyndroms (Hedinger Syndrom) mit rechtsventrikulärer Fibrosierung des Endokards, Trikuspidalinsuffizienz und Pulmonalstenose [93, 94]. Darüber hinaus werden für die Diagnose eines funktionell aktiven NET neben dem Vorhandensein eines entsprechenden klinischen Krankheitsbildes auch der Nachweis der inadäquaten Hormonsekretion gefordert, sodass der alleinige immunhistochemische Nachweis für die Diagnosestellung nicht ausreichend ist [95].

Die ► **Tab. 4** fasst die möglichen Indikationen für die Bestimmung biochemischer Parameter zusammen.

### Karzinoid-Syndrom

#### EMPFEHLUNG 2.31

Bei Verdacht auf ein Karzinoid-Syndrom soll eine Bestimmung von 5-HIES im 24-Stunden-Sammelurin durchgeführt werden.  
*Starke Empfehlung, starker Konsens*

Der Nachweis einer erhöhten Ausscheidung von 5-HIES im Sammelurin hat bei Vorliegen von klinischen Zeichen eines Karzinoid-Syndroms mit Auftreten von Flushing und Diarrhö eine sehr hohe Sensitivität und Spezifität für das Vorliegen eines hepatisch metastasierten, Serotonin-produzierenden NET jejuno-ilealen Ursprungs. In seltenen Fällen wurde jedoch auch bei gastroenteropankreatischen NET anderer Lokalisation das Vorliegen eines Karzinoid-Syndroms mit erhöhter 5-HIES-Ausscheidung beschrieben, sodass bei entsprechender klinischer Symptomatik in sehr seltenen Fällen auch bei NET des Duodenums, des Appendix oder kolorektalen NET zusätzlich zu Chromogranin A die Bestimmung von 5-HIES im Urin sinnvoll sein kann [96–99]. Mit Ausnahme der bronchopulmonalen und urogenitalen NET, bei denen sich

► **Tab. 4** Übersicht über mögliche Indikationen für die Bestimmung biochemischer Parameter.

Parameter	Indikation
Chromogranin A	bei allen NEN zumindest einmalig
NSE	bei allen NEN G3 zumindest einmalig
5-HIES	bei allen NEN des Dünndarms zumindest einmalig, bei V. a. Karzinoid-Syndrom
Pankreatisches Polypeptid (PP)	bei unbekanntem Primarius, (pankreatische NET)
Insulin/C-Peptid	bei V. a. Insulinom (pNET)
Gastrin	bei duodenalen NET zumindest einmalig, bei V. a. Zollinger-Ellison-Syndrom
Glukagon	bei V. a. Glukagonom/Erythema necrotica migrans (pNET)
VIP	bei Durchfällen (pNET)
PTHrP	bei Hypercalciämie
Calcitonin	bei Va. MTC, Durchfälle (pNET)
ACTH/Cortisol	bei V. a. Cushing Syndrom
GHRH	bei V. a. Akromegalie (meist pulmonale und pankreatische NET)

ein Karzinoid-Syndrom aufgrund der Umgehung des portalen Kreislaufs auch ohne Lebermetastasierung entwickeln kann, ist das Auftreten eines Karzinoidsyndroms mit Erhöhung der 5-HIES-Ausscheidung bei lokalisierten intestinalen NET ohne hepatische Metastasierung eine Rarität und nur in wenigen Fällen in der Literatur beschrieben. Eine 5-HIES-Bestimmung wird daher hier nur in Ausnahmefällen empfohlen [100–104].

### Zollinger-Ellison Syndrom/Gastrinom

#### EMPFEHLUNG 2.32

Die Diagnose eines Zollinger-Ellison-Syndroms (ZES)/Gastrinoms soll durch den Nachweis von erhöhten Nüchtern gastrin-spiegeln im Serum bei gleichzeitigem Nachweis einer verstärkten Magensäuresekretion durch den Nachweis eines erniedrigten Magensaft-pH < 2 gestellt werden.  
*Starke Empfehlung, starker Konsens*

Die biochemische Diagnose eines Zollinger-Ellison-Syndroms durch einen Gastrin- sezernierenden neuroendokrinen Tumor des Duodenums oder Pankreas erfolgt durch den Nachweis von erhöhten Gastrinspiegeln im Blut bei daraus resultierender verstärkter Magensäuresekretion [22]. Eine alleinige basale oder stimulierte Gastrinbestimmung ohne Nachweis eines erniedrigten Magensaft-pH ist für die Diagnosestellung nicht ausreichend, da eine starke Erhöhung der Serum-Gastrinspiegel auch bei chronisch atrophischer Fundusgastritis, Helicobacter-pylori-Infektion, Magenausgangstenose, Niereninsuffizienz, Kurzdarm-Syndrom, und vor allem unter einer PPI-Therapie gefunden werden kann. So können insbesondere



bei laufender PPI-Therapie stark erhöhte Nüchternplasmaspiegel von Gastrin mit Werten über > 1000 pg/ml gefunden werden.

#### EMPFEHLUNG 2.33

Sind die Gastrinspiegel im Grenzbereich erhöht und liegt der pH unter 2, soll zur weiteren Differenzialdiagnose ein Sekretin-Test durchgeführt werden.

*Starke Empfehlung, starker Konsens*

Wenn der nüchterne Serumgastrinspiegel über das 10-Fache der oberen Norm erhöht ist (meist > 1000 pg/ml) und der Magensaft-pH < 2 ist, ist die Diagnose eines Gastrinoms gesichert [105]. In 60 % der Fälle eines Zollinger-Ellison-Syndroms liegen die Gastrinspiegel unterhalb dieser Schwelle (ca. 200 – 1000 pg/ml), sodass bei einem pH < 2 eine weitere Abklärung durch den Sekretin-Test notwendig ist [106, 107]. Bei einem Anstieg von Gastrin um mehr als 200 pg/ml ist der Sekretin-Test als positiv zu werten. Ein Anstieg der Serumgastrinspiegel nach Gabe von Sekretin 2U/kg Körpergewicht i. v. um über 120 pg/ml hat eine Sensitivität und Spezifität für das Vorliegen eines Zollinger-Ellison-Syndroms von 94 bzw. 100 % [108]. Falsch positive Ergebnisse des Sekretintests finden sich insbesondere dann, wenn der Sekretintest im Zusammenhang mit einer Hypochlorhydrie (BAO < 5mEq/h in der Magensaftanalyse) oder Achlorhydrie bei atropher Gastritis oder fortgesetzter PPI-Therapie durchgeführt wird oder werden muss [109], sodass der Ausschluss/Nachweis einer atrophen Gastritis durch eine Mapping-Biopsie der Schleimhaut ebenso wie die Dokumentation der Magensäureproduktion durch eine pH-Bestimmung oder Magensaftanalyse bei der Interpretation der Ergebnisse zwingend zu fordern ist und im Zweifelsfall der Patient zur weiteren Diagnostik an ein entsprechendes Zentrum verwiesen werden sollte.

#### EMPFEHLUNG 2.34

Für die Diagnostik eines Gastrinoms sollen nur spezifische Gastrinassays herangezogen werden.

*Starke Empfehlung, starker Konsens*

#### EMPFEHLUNG 2.35

Wenn klinisch möglich, sollten die PPI für 10 – 14 Tage vor dem Test abgesetzt und durch H2-Blocker ersetzt werden. Letztere sollten – soweit klinisch möglich – 48 Stunden vor dem Test abgesetzt werden.

*Empfehlung, starker Konsens*

#### EMPFEHLUNG 2.36

Bei eingeschränkter Expertise oder Nichtverfügbarkeit der notwendigen methodischen Voraussetzungen sollte der Patient zur Diagnostik in ein erfahrenes NET-Zentrum überwiesen werden.

*Empfehlung, starker Konsens*

Neben der eingeschränkten Verfügbarkeit von Sekretin stellt die zunehmende Verbreitung unspezifischer Gastrinassays ein relevantes Problem dar, da dies zu schwerwiegenden klinischen Fehlinterpretationen führen kann. So zeigten in einer Untersuchung 7 von 12 kommerziell verfügbaren Assays entweder falsch normale oder falsch hohe Werte an, was durch die unterschiedlichen im Plasma vorhandenen Fragmente von Gastrin erklärt werden kann [110]. Für die Diagnostik sollen daher nur spezifische Gastrinassays herangezogen werden und bei der Blutabnahme muss ein rascher Transfer der Plasmaröhrchen auf Eis ins Labor gewährleistet sein [22]. Ein großes klinisches Problem ist die Notwendigkeit des Absetzens einer Protonenpumpeninhibitor-Therapie für die Diagnostik, da es hierdurch bei der Bestimmung der Serumgastrinspiegel oder der Durchführung des Sekretin-Stimulationstests häufig zu falsch positiven Befunden kommen kann. Ein Absetzen der PPI-Therapie bei Patienten mit Verdacht auf ein Zollinger-Ellison-Syndrom sollte nicht abrupt und unkontrolliert durchgeführt werden, da die Patienten hierbei durch eine Ulkuskomplikation gefährdet werden können [111]. Die Patienten sollten daher für die weitere Diagnostik in ein erfahrenes Zentrum überwiesen werden, wo die Diagnostik unter Verfügbarkeit von Sekretin und einer Magensaftanalyse optimalerweise unter stationären Bedingungen und mit langsamem Ausschleichen der PPI-Therapie bei gleichzeitigem Magenschutz durch H2-Blocker individuell durchgeführt werden kann [22, 54, 105, 109].

#### EMPFEHLUNG 2.37

Bei allen gesicherten Gastrinomen sollte, wenn keine Gendiagnostik zum Ausschluss oder Nachweis einer MEN1 erfolgt, zumindest einmalig eine Bestimmung von Serumkalzium, PTH und Prolaktin durchgeführt werden.

*Empfehlung, starker Konsens*

Bei 20 % aller Patienten mit Gastrinom tritt dies im Rahmen einer multiplen Endokrinen Neoplasie Typ 1 (MEN1) auf. MEN1-assoziierte Gastrinome sind in der Regel multiple, kleine (< 5 mm), intramukosale Läsionen im Duodenum. Sie wachsen meist langsam, zeigen jedoch häufig frühzeitig bereits eine Metastasierung in regionale Lymphknoten oder die Leber. Sie finden sich nur selten im Pankreas, wo sie schwer von nicht-funktionellen pankreatischen NEN zu unterscheiden sind [11, 112, 113]. Aufgrund der Häufigkeit einer Assoziation eines Gastrinoms mit einer MEN1 empfiehlt die Clinical Practice Guideline der Amerikanischen Gesellschaft für Endokrinologie bei Patienten mit Gastrinom die Durchführung einer entsprechenden MEN1-Gendiagnostik. Sollte diese, aus welchen Gründen auch immer, nicht erfolgen, wird zumindest

ein biochemisches Screening empfohlen, um das Vorliegen eines primären Hyperparathyreoidismus und eines Prolaktinoms, als der häufigsten weiteren Manifestationsformen einer MEN1, ausschließen zu können, bzw. bei Auffälligkeiten weitere diagnostische Maßnahmen einzuleiten [114].

## Insulinom

### EMPFEHLUNG 2.38

Für eine laborchemische Sicherung eines Insulinoms soll eine faktitielle Ursache einer Hypoglykämie durch die gleichzeitige Bestimmung von Insulin, Proinsulin und C-Peptid sowie ggfs. durch ein Drogen-Screening auf Sulfonylharnstoffe oder andere Insulinsekretagoga im Serum und Urin zum Zeitpunkt einer Hypoglykämie ausgeschlossen werden.

*Starke Empfehlung, starker Konsens*

Das Insulinom ist der häufigste hormonaktive Tumor des Pankreas und stellt sich klinisch durch die sogenannte Whipple-Trias dar mit: 1. Symptomen einer Hypoglykämie, 2. dem Nachweis von erniedrigten Blutzuckerspiegeln und 3. dem Verschwinden der Symptome nach Glukosegabe. Die Definition einer Hypoglykämie ist in diesem Zusammenhang nicht einheitlich und reicht je nach Empfehlung von 40 – 55 mg/dl (2,2 – 3,0 mmol/l) als oberem Grenzwert [105, 115, 116].

Eine der wichtigsten Differenzialdiagnosen zu einem Insulinom stellt bei ähnlicher Klinik die faktitielle Hypoglykämie dar, die für eine korrekte Diagnosestellung eines Insulinoms noch vor Einleitung einer weiteren bildgebenden Diagnostik unbedingt ausgeschlossen sein muss. Der Verdacht auf eine Hypoglycaemia factitia ergibt sich aus der Kombination von hohen Seruminsulinspiegeln bei supprimiertem C-Peptid oder beim Nachweis von Sulfonylharnstoffen oder anderer Insulinsekretagoga [22, 117, 118].

### EMPFEHLUNG 2.39

Zum Nachweis eines Insulinoms soll ein 72-Stunden-Hunger-versuch durchgeführt werden.

*Starke Empfehlung, starker Konsens*

### EMPFEHLUNG 2.40

Der 72-Stunden-Hungerversuch sollte in einem erfahrenen Zentrum stationär durchgeführt werden.

*Empfehlung, starker Konsens*

### EMPFEHLUNG 2.41

Das Verhältnis von Insulin/Glukose soll nicht zur Diagnosestellung herangezogen werden.

*Starke Empfehlung, starker Konsens*

Die Durchführung eines Hungerversuchs ist der Goldstandard für die biochemische Diagnose eines Insulinoms, auch wenn in der Literatur unterschiedliche Kriterien für die Durchführung und Interpretation der Werte existieren [105, 116, 119 – 126]. Nach der Leitlinie der Endocrine Society sind die Diagnosekriterien für den biochemischen Nachweis eines Insulinoms: Hypoglykämie-Symptome mit gleichzeitigem Nachweis von Serumglukosespiegel  $< 55$  mg/dl (in nass-chemischer Messung und mit Inhibition der Glykolyse im Probenmaterial) und Insulin-Spiegel  $\geq 3$  uU/ml und C-Peptid-Spiegel  $\geq 0,6$  ng/ml sowie Proinsulin-Spiegel von  $\geq 5,0$  pmol/l. Eine Bestimmung der  $\beta$ -Hydroxybutyrat-Spiegel oder Urin-Ketonkörper sollte am Ende des Tests durchgeführt werden, um ein ausreichendes Fasten zu bestätigen [116, 119, 120]. Niedrige Hydroxybutyrat-Spiegel ( $< 2,7$  mmol/l) im Zusammenhang mit einer nachgewiesenen Hypoglykämie weisen auf eine inadäquate autonome Insulinsekretion hin, auch wenn insbesondere bei Patienten mit Insulinomrezidiv und Z. n. partieller Pankreatektomie auch höhere Hydroxybutyrat-Spiegel beschrieben wurden [123]. Ein Glukagon-Test am Ende der 72-Stunden-Hungerperiode kann zusätzlich durchgeführt werden. Ein Anstieg der Serumglukose um mindestens 25 mg/dl nach i. v. Gabe von Glukagon belegt die Insulin-vermittelte Hypoglykämie [119]. Ein Insulin-/Glukoseindex wird bei Verwendung eines spezifischen Insulinassays und zusätzlicher Bestimmung von Proinsulin als biochemisches Diagnose-Kriterium für ein Insulinom von den meisten Autoren nicht empfohlen [54, 105, 119]. Allerdings kann eine autonome Insulinsekretion alleine aufgrund dieser Kriterien im 72-Stunden-Hungerversuch nicht immer ausgeschlossen werden, da in einer Subgruppe nur postprandiale Hypoglykämien auftreten, sodass in diesen Fällen eine veränderte Insulinsekretion im Glukosetoleranztest als weiteres Diagnosekriterium herangezogen werden kann [105, 126, 127]. Die Bestimmung von Chromogranin A ist für die biochemische Diagnosestellung eines Insulinoms nicht hilfreich, da es im Gegensatz zu der sehr guten Sensitivität von 92 % bei nicht funktionellen pankreatischen NET bei Insulinomen mit einer Sensitivität von 73 % häufig nicht erhöht ist [128].

## Magen NET

### EMPFEHLUNG 2.42

Zum Nachweis einer atrophen Gastritis kann neben einer Mapping-Biopsie der Magenschleimhaut eine Serumgastrin- und pH-Magensaftbestimmung durchgeführt werden.

*Empfehlung offen, starker Konsens*

### EMPFEHLUNG 2.43

Bei Nachweis einer chronisch atrophen Gastritis sollten zusätzlich zum Blutbild Vitamin-B12-Spiegel, TSH und ggf. Intrinsic-Faktor- und Parietalzellantikörper bestimmt werden.

*Empfehlung, starker Konsens*

Bis zu 50 % aller Patienten mit chronisch atropher Gastritis weisen positive Intrinsic-Faktor-Autoantikörper bzw. Schilddrüsenautoantikörper (TPO- und TAK-Autoantikörper) auf. Um eine möglicherweise damit assoziierte perniziöse Anämie bzw. einen Vitamin-B12-Mangel oder eine Hypothyreose zu detektieren, sollten daher neben dem Blutbild (makrozytäre Anämie) auch der Vitamin-B12-Spiegel bestimmt werden sowie die Schilddrüsenfunktion, um ggfs. eine entsprechende Substitutionstherapie einleiten zu können [98, 129, 130].

## Duodenale NET

### EMPFEHLUNG 2.44

Neben CgA kann die Bestimmung des Serum-Gastrin als zusätzlicher Laborparameter auch beim klinisch asymptomatischen Patienten sinnvoll sein.

*Empfehlung offen, starker Konsens*

### EMPFEHLUNG 2.45

Bei periampullären NET sollte an eine Assoziation mit einer Neurofibromatose von Recklinghausen gedacht und nach entsprechenden klinischen Manifestationen gesucht werden.

*Empfehlung, starker Konsens*

Eine Gastrinsekretion stellt die häufigste funktionelle Aktivität bei etwa 10 % der duodenalen NET dar, gefolgt von einer Serotoninsekretion mit einem Karzinoid-Syndrom in etwa 4 % der Fälle, andere paraneoplastische Hormonsekretionen sind eine Rarität. Da die Klinik bei einem Gastrinom im frühen Stadium noch unspezifisch sein kann, kann die Bestimmung von Gastrin als zusätzlicher Laborparameter auch beim klinisch asymptomatischen Patienten mit duodenalem NET sinnvoll sein [98, 131, 132]. Multiple duodenale NET sind selten (ca. 9 %) und sollten ebenso wie das Vorliegen eines ZES an eine MEN1 denken lassen, mit der etwa 6 % aller duodenalen NET und 20 – 30 % aller duodenalen Gastrinome assoziiert sind. Bei periampullären NEN, die oft eine positive Immunhistologie für Somatostatin aufweisen (ohne klinisches Krankheitsbild) und häufiger mit einer Neurofibromatose von Recklinghausen assoziiert sind, sollte bei Erstdiagnose eines duodenalen NEN im Bereich der Ampulle an die Neurofibromatose von Recklinghausen gedacht und nach entsprechenden klinischen Manifestationen gesucht werden [132 – 138].

## Pankreatische NET

### EMPFEHLUNG 2.46

Bei klinischem Verdacht auf ein VIPom sollte zur Diagnosesicherung VIP im Serum bestimmt werden.

*Empfehlung, starker Konsens*

### EMPFEHLUNG 2.47

Bei klinischem Verdacht auf ein Glukagonom sollte zur Diagnosesicherung eine Bestimmung von Glukagon durchgeführt werden.

*Empfehlung, starker Konsens*

### EMPFEHLUNG 2.48

Bei pankreatischen NET sollte im Hinblick auf eine mögliche Assoziation mit einer MEN1 einmalig eine Bestimmung von Serumkalzium, PTH und Prolaktin durchgeführt werden.

*Empfehlung, starker Konsens*

Neben Chromogranin A kann die Bestimmung des pankreatischen Polypeptids (PP) als Tumormarker bei nicht funktionellen pankreatischen neuroendokrinen Tumoren für die Differenzialdiagnose und für den Nachweis eines Progresses oder eines Tumorrezidivs zu einem früheren Zeitpunkt hilfreich sein. Das pankreatische Polypeptid (PP) besitzt im Vergleich zu Chromogranin A eine deutlich geringere Sensitivität von etwa 40 – 60 % und eine Spezifität von etwa 65 % für den Nachweis von pankreatischen NET, kann aber in Kombination mit CgA insbesondere bei den hormoninaktiven pankreatischen NET eine Sensitivität von bis zu 80 – 90 % aufweisen [139 – 141].

Bei Verdacht auf das Vorliegen einer tumorspezifischen hormonellen Klinik sollten die entsprechenden hormonellen Marker bestimmt werden (z. B. VIP bei V. a. VIPom und Glukagon bei V. a. ein Glukagonom). Da bis zu 15 – 30 % aller pankreatischer NET im Rahmen einer MEN1 auftreten, sollte zumindest einmalig bei allen pankreatischen NET als biochemisches Screening zusätzlich eine Bestimmung von Serumkalzium, PTH und Prolaktin durchgeführt werden [141, 142].

## MEN1

### EMPFEHLUNG 2.49

Eine MEN1-Gendiagnostik sollte erwogen werden bei familiärer Häufung von NET, bei multiplen pankreatischen NET, bei Gastrinomen, bei Insulinomen insbesondere, wenn das Lebensalter unter 30 Jahren liegt oder bei Vorliegen von mindestens zwei MEN1-typischen Tumoren.

*Empfehlung, starker Konsens*

Die Multiple Endokrine Neoplasie Typ 1 (MEN1) ist charakterisiert durch das Auftreten von Tumoren in 2 oder mehr endokrinen Drüsen bei einem Patienten. Charakteristisch ist das Auftreten von Nebenschilddrüsenadenomen, NEN des Pankreas (sowie des Magens, Duodenums, der Lunge und des Thymus) und von Hypophysenadenomen (häufig Prolaktinome und Wachstumshormonsezernierende Adenome). Die MEN1 tritt auf im Rahmen von Mutationen des Menin-Gens und wird autosomal dominant ver-

erbt. Etwa 10 % der Mutationen entstehen de novo. In etwa 80 % der Fälle lässt sich durch eine molekulargenetische Diagnostik eine spezifische Mutation nachweisen, wobei keine relevanten Mutations-Hotspots vorliegen und auch keine Genotyp-Phänotyp-Korrelation besteht. Die klinische Ausprägung kann bei unterschiedlichen Familienmitgliedern trotz identischer Mutation eine starke Variabilität zeigen. Nebenschilddrüsenadenome treten bei bis zu 95 % aller MEN1-Patienten auf, ein Hypophysenadenom bei etwa 30 – 40 %. 40 – 70 % aller MEN1-Patienten entwickeln im Laufe ihres Lebens einen neuroendokrinen Tumor des Pankreas, neuroendokrine Tumore der Lunge finden sich bei etwa 8 % der Patienten, NEN des Magens bei 5 – 7 % und neuroendokrine Neoplasien des Thymus bei 1 % [113, 143, 144].

#### EMPFEHLUNG 2.50

Bei duodenalen oder pankreatischen NEN im Rahmen einer MEN1 kann zusätzlich zu Chromogranin A auch PP bestimmt werden.

*Empfehlung offen, starker Konsens*

#### EMPFEHLUNG 2.51

Zum Nachweis anderer MEN1-assoziiierter Tumormanifestationen sollen zudem Serumkalzium, PTH und Prolaktin bestimmt werden.

*Starke Empfehlung, starker Konsens*

#### EMPFEHLUNG 2.52

Bei duodenalen oder pankreatischen NET im Rahmen einer MEN1 soll unabhängig von der Klinik auch eine Gastrinbestimmung erfolgen.

*Starke Empfehlung, starker Konsens*

#### EMPFEHLUNG 2.53

Weitere Diagnostik wie Insulin, C-Peptid und Hungerversuch, IGF-1, Dexamethason-Hemmtest, VIP oder Glukagon sollten bei klinischem Verdacht bestimmt werden.

*Empfehlung, Konsens*

s. Kommentar zu Empfehlung 2.84 Nachsorge

## 2.3 Bildgebende Diagnostik

### 2.3.1 Nuklearmedizinische Verfahren

#### EMPFEHLUNG 2.54

Eine initiale SSR-Bildgebung soll bevorzugt mittels PET/CT bei jedem NET G1 oder NET G2 erfolgen. Ausnahmen hiervon sind: Magen-NET Typ I und Rektum-NET G1 (jeweils < 1 cm und ohne Risikofaktoren), und der Zufallsbefund eines Appendix-NET (< 1 cm) ohne Risikofaktoren.

*Starke Empfehlung, starker Konsens*

#### EMPFEHLUNG 2.55

Soweit möglich und verfügbar soll die funktionelle SSR-Bildgebung mittels eines SSTR- PET/CT erfolgen.

*Starke Empfehlung, starker Konsens*

Für die nuklearmedizinische Bildgebung von SSR-positiven NET stehen verschiedene Radiopharmaka mit hohen Affinitäten vor allem für den SSR-Subtyp 2 zur Verfügung. Prinzipiell ist von einer Gleichwertigkeit der drei am häufigsten genutzten Somatostatin-Analoga DOTATATE, DOTATOC und DOTANOC in der Bildgebung von NET auszugehen [145, 146]. In einer prospektiven Vergleichsstudie zeigte sich für gastrointestinale NET eine klare signifikante Überlegenheit für die [68Ga]-DOTA-Peptid-PET/CT im Vergleich zu Octreoscan® und CT/MRT, mit einer Sensitivität von jeweils 95,1, 30,9 und 45,3 % [147]. Insbesondere in der Diagnose von Knochenmetastasen zeigte sich eine signifikant höhere Sensitivität der SSR-PET/CT von 94,1 % im Vergleich zu 12,4 % von CT/MRT. Folglich sollte zum Nachweis von Knochenmetastasen eine SSR-PET/CT erfolgen. Diese diagnostische Überlegenheit führte bei 32,8 % der Patienten zu einer Änderung in Bezug auf das therapeutische Vorgehen durch zusätzliche Befunde in der [68Ga]-DOTA-Peptid-PET/CT. Eine Unterscheidung in Bezug auf die Lokalisation des Primärtumors erfolgte nicht. Für unterschiedliche Primärtumorlokalisationen gibt es nur retrospektive Studien. So konnte für pankreatische NET eine signifikant höhere Sensitivität der SSR-PET/CT von 100 % im Vergleich zu 65,2 % der MRT gezeigt werden [148].

Nur falls eine SSR-PET/CT nicht verfügbar ist, soll zusätzlich zu CT/MRT alternativ ein Octreoscan® durchgeführt werden. Dieser Octreoscan® sollte bevorzugt als SPECT/CT durchgeführt werden, da die SPECT/CT im Vergleich zur planaren Szintigrafie eine signifikant höhere diagnostische Genauigkeit aufweist [149].

Da Insulinome teils keine Expression von SSR aufweisen, ist die Wertigkeit der SSR-PET/CT nicht klar, auch wenn einzelne Studien, wengleich mit niedrigen Fallzahlen, von Sensitivitäten von bis zu 87 – 90 % berichten [150, 151]. Eine neue Entwicklung stellt die PET/CT mit [68Ga]-NOTA-Exendin-4, das an den GLP-1-Rezeptor bindet, dar. In einer prospektiven Pilotstudie erreichte sie eine patientenbezogene Sensitivität von 97,7 % [152]. Jedoch ist [68Ga]-NOTA-Exendin-4 bislang nur in ausgewählten Zentren verfügbar.

### EMPFEHLUNG 2.56

Eine funktionelle SSR-Bildgebung, idealerweise als SSR-PET/CT, kann bei morphologisch gut differenzierten NET G3 (nach WHO Klassifikation 2017 für NEN des Pankreas) zumindest einmalig durchgeführt werden, da diese Untergruppe trotz des höheren Proliferationsgrades häufig noch eine Expression des SSR aufweist und sich hieraus evtl. therapeutische Konsequenzen ergeben können.

*Empfehlung offen, starker Konsens*

Studien haben gezeigt, dass G3 NET eine bessere Prognose als G3 NEC aufweisen; allerdings gibt es keinen klaren Konsens über die Behandlung von G3 NET. Wenn G3 NET Somatostatin-Rezeptoren exprimieren, stellt die Durchführung einer PRRT eine prinzipielle Möglichkeit dar. Daher sollten alle G3 NET mindestens einmal mit SSR-PET/CT dargestellt werden.

Eine SSR-PET/CT-Bildgebung kann auch bei NEC G3, die bezogen auf den Proliferationsindex klinisch ein nur sehr langsames/diskrepantes Tumorwachstum zeigen oder nicht auf eine platinbasierte Chemotherapie ansprechen, sinnvoll sein, da sich in seltenen Fällen hieraus prognostische und therapeutische Konsequenzen ergeben können und diese Tumoren dadurch auch nach klonaler Heterogenität beurteilt werden können [153, 154].

### EMPFEHLUNG 2.57

Bei NEC G3 kann ein FDG PET/CT zum initialen Staging, Restaging und zur Rezidivdiagnostik indiziert sein.

*Empfehlung offen, starker Konsens*

Generell ist die konventionelle Bildgebung für das Staging und Restaging des G3 NEC ausreichend, bei Patienten mit einem groß- und kleinzelligen NEC der Lunge sowie des Urogenitaltraktes kann das FDG-PET präoperativ jedoch ergänzend eingesetzt werden [155, 156]. Ein FDG-PET/CT kann auch bei NET G1/2 sinnvoll sein, da die FDG-PET prognostische Aussagekraft bei G1/2 NET aufweist und insbesondere zur Biopsieplanung bei unklaren Verläufen eingesetzt werden kann.

### EMPFEHLUNG 2.58

Die MIBG-Szintigrafie sollte nicht als Standardverfahren bei G1-G2 NET angewandt werden.

*Empfehlung, starker Konsens*

Die MIBG-Szintigrafie sollte aufgrund ihrer niedrigen Sensitivität von 49 – 52 % insbesondere im Vergleich zur SSR-PET/CT nicht als Standarddiagnostik angewandt werden [157, 158].

## 2.3.2 CT/MRT

### EMPFEHLUNG 2.59

Für die Primärdiagnostik von abdominellen NET oder Metastasen soll eine Schnittbildgebung mittels hochauflösender Multidetektor-CT (in resultierender Schichtdicke von  $\leq 2$  mm) mit Kontrastmittel (3 Phasen, inkl. früharterieller Phase) oder eine KM-unterstützte MRT durchgeführt werden, gegebenenfalls in Kombination mit einer funktionellen SR-PET, wenn das Hybridgerät den oben genannten vollen diagnostischen Spezifikationen entspricht.

*Starke Empfehlung, starker Konsens*

Neben dem transabdominellen Ultraschall und dem Ultraschall mit Kontrastmittel ist beim Staging von NEN die CT mit einer mittleren Sensitivität und Spezifität von 82 und 96 % für pankreatische NEN (119 Patienten) sowie eine mittlere Detektionsrate von 79 % für Lebermetastasen (79 Patienten) und die MRT mit einer Sensitivität und Spezifität von bis zu 100 % für pankreatische NEN und von 70 – 80 und 98 % für Lebermetastasen (2 Studien, 200 Patienten) in wenigen neueren Studien als Schnittbildgebung zur Primärdiagnostik bei bekannter abdomineller NEN und deren Metastasen im Rahmen eines Stagings geeignet [159, 160]. Essenziell ist hierbei die intravenöse Kontrastmitteldosis insbesondere bei der CT, wobei eine mehrphasige (in der Regel arteriell, portalvenös und Equilibrium; auf eine native CT kann verzichtet werden) Darstellung des Oberbauches für die verbesserte Detektion und Charakterisierung von Leber- und Pankreasläsionen wichtig ist [159]. Eine früharterielle Phase kann bei der Metastasendetektion und bei der Primärtumordetektion in Darm oder Pankreas entscheidend sein [161]. Es sollte kein positives (röntgendichtes) orales Kontrastmittel bei der CT verwendet werden, damit kleine kontrastmittelaufnehmende Tumoren in der Darm- und Magenwand nicht maskiert werden [159]. Eine Sonderform der CT- oder MRT-Untersuchung ist die CT-/MR-Enterografie bzw. das CT-/MR-Enteroklysma. Dabei wird der Darm mit einer Wasser-Mannitol-Mischung distendiert, um die Darmwände besser beurteilen zu können. Dies kann in seltenen Fällen indiziert sein, wenn der Nachweis/Ausschluss eines intestinalen Primarius von klinischer Relevanz ist und mit der konventionellen CT oder MRT bzw. mit der SR-Bildgebung die klinische Fragestellung nicht ausreichend gut beantwortet werden kann.

Im Gegensatz zum Ultraschall gelingt mit der CT und MRT die allumfassende Darstellung des untersuchten Körperabschnittes. Der initiale Status der Tumorausbreitung für die Verlaufsbeobachtung soll untersucherunabhängig und in lückenloser Bilddokumentation festgehalten werden. Für die eventuelle Operationsplanung muss die vollständige Topografie der Tumormanifestationen mit relevanten anatomischen Strukturen bereitgestellt werden. Aus diesen Gründen ersetzt auch der kontrastmittelgestützte Ultraschall die CT oder MRT nicht.

Der Einsatz funktioneller bildgebender Verfahren der Nuklearmedizin ist zur CT und MRT komplementär [161 – 163], wobei die morphologische Bildgebung mittels CT und MRT zur Bestimmung von Größe und Topografie der Tumormanifestationen aber unab-



dingbar ist. Eine CT- oder MRT-Untersuchung kann dabei mit der funktionellen nuklearmedizinischen Diagnostik in sogenannten Hybridgeräten (PET-CT, SPECT-CT, MR-PET) kombiniert werden. Um die CT- oder MRT-Untersuchung vollwertig in die nuklearmedizinische Untersuchung zu integrieren, muss ein solches Hybridgerät den vollen diagnostischen Einsatz der CT- oder MRT-Technik gewährleisten können.

#### EMPFEHLUNG 2.60

Für den Nachweis pulmonaler Metastasen oder eines pulmonalen Primärs sollte eine CT durchgeführt werden, welche ggf. in eine PET/CT-Untersuchung integriert sein kann, wenn die damit verbundenen qualitativen Abstriche der CT klinisch akzeptabel erscheinen.

*Empfehlung, Konsens*

Die Detektion von Lungenrundherden und damit Lungenmetastasen gelingt am sensitivsten mit der dünn-schichtigen CT. Für die intrapulmonale Diagnostik und ein orientierendes mediastinales Tumorstaging hinsichtlich eines Lymphknotenbefalls ist eine native CT in resultierender Schichtdicke von  $\leq 1$  mm in Niedrigdosis-technik ausreichend, wohingegen eine kontrastmittelgestützte CT mit normaler Strahlendosis in venöser Phase notwendig ist, um mediastinale und Thoraxwandweichteile exakt zu differenzieren. Es muss also vor der Untersuchung klar sein, welche diagnostische Genauigkeit die CT in diesen Regionen erzielen soll. Die CT zum Thoraxstaging kann in eine PET/CT-Untersuchung integriert werden, muss aber in Atemanhalte-technik und maximaler Inspiration durchgeführt werden, um die maximale diagnostische Genauigkeit in der Lunge zu erreichen. Wird die Thoraxkomponente der Schwächungskorrektur-CT oder die diagnostische KM-CT für die Bildfusion aus dem regulären PET-CT-Protokoll für das Staging verwendet, dann sind Abstriche bei der Sensitivität für intrapulmonale Läsionen zu erwarten [164]. Bei der Detektorkollimation ist darauf zu achten, dass die Thorax-CT in einem einzigen Atemanhalte-maßnahme für den Patienten durchführbar ist, dies gilt auch für PET-CT-Geräte.

#### EMPFEHLUNG 2.61

Bei entsprechender Verfügbarkeit und gesicherter (und zum CT vergleichbarer) Qualität sollte in Fällen mit absehbaren, langfristigen, regelmäßigen abdominalen Verlaufskontrollen aus Strahlenschutzgründen einer MRT gegenüber der CT der Vorzug gegeben werden.

*Empfehlung, starker Konsens*

Bei Beachtung der Kontraindikationen, Verwendung sicherer MRT-Kontrastmittel und normaler Nierenfunktion ist zum jetzigen Zeitpunkt keine nachteilige Wirkung der MRT-Untersuchung bekannt [165]. Insbesondere bei Patienten mit guter Prognose und jungem Lebensalter sollte die MRT gewählt werden, welche zudem bei Staging und Verlaufskontrolle bei guten Untersu-

chungsbedingungen vor allem in der Leber (insb. bei Verwendung von diffusionsgewichteten Sequenzen und leberspezifischem Kontrastmittel) eine höhere diagnostische Genauigkeit hat [166–168].

#### EMPFEHLUNG 2.62

Für den Nachweis von Lebermetastasen kann bei entsprechender Fragestellung die Durchführung einer MRT gegenüber einer CT vorteilhaft sein.

*Empfehlung offen, starker Konsens*

Die akkurate Detektion von Lebermetastasen im Rahmen des Primärstaging spielt eine große Rolle für die nachfolgende Verlaufskontrolle und ist für einen kurativen chirurgischen Ansatz bei NEN zur Evaluation und Planung essenziell. Die Literatur zum kolorektalen Karzinom (breiteste Datenlage) zeigt klar eine Überlegenheit der MRT gegenüber der CT beim Metastasenachweis [166, 169], weshalb sie zur Operationsplanung als Standard gefordert werden sollte. Eine weitere Verbesserung der Detektionsrate und der Spezifität der MRT ist durch den Einsatz der diffusionsgewichteten Sequenzen und den Einsatz von leberspezifischem Kontrastmittel möglich, wobei hier auch ein Vorteil gegenüber der SR-PET/CT, die dennoch wichtige ergänzende Befunde liefert, gezeigt wurde [163, 166–168, 170–172].

### 2.3.3 Sonografie

#### EMPFEHLUNG 2.63

Eine transabdominelle Ultraschalluntersuchung kann eine sinnvolle Ergänzung oder Alternative zu einer abdominalen Schnittbildgebung mittels CT oder MRT bei der bildgebenden Verlaufskontrolle sein.

*Empfehlung offen, Konsens*

Aufgrund der nahezu ubiquitären Verfügbarkeit und risikolosen und kostengünstigen Prozedur sowie der ausreichenden Sensitivität bei der Metastasendetektion in der Leber ist der Ultraschall geeignet, Markerläsionen im Verlauf zu dokumentieren. Dies kann eine Alternative zu CT und MRT darstellen, um z. B. rasch orientierende Information über den Tumorstatus zu bekommen und das weitere diagnostische Vorgehen zu planen. Eine Steigerung der Genauigkeit kann durch intravenöses Ultraschallkontrastmittel erreicht werden.

#### 2.3.3.1 Endosonografie

Die Rolle der Endosonografie bei gastralen, duodenalen und rektalen NEN wird im Kapitel 3 Endoskopische Therapie näher ausgeführt. Zudem spielt die Endosonografie bei unbekanntem Primärtumor (s. Empfehlung 2.65) und zur Verlaufskontrolle kleiner pankreatischer Befunde im Rahmen der MEN1-Erkrankung eine wichtige Rolle.



### 2.3.3.2 Echokardiografie

#### EMPFEHLUNG 2.64

Eine transthorakale Echokardiografie (TTE) sollte bei allen Patienten mit einem Karzinoid-Syndrom zumindest im Rahmen der Primärdiagnostik einmalig zum Ausschluss eines Hedinger-Syndromes durchgeführt werden.

*Empfehlung, starker Konsens*

Bei Vorliegen eines Karzinoid-Syndromes ist die Durchführung einer Herzultraschalluntersuchung zum Nachweis bzw. Ausschluss einer Karzinoid-Herzerkrankung (Hedinger-Syndrom) indiziert.

Eine initiale Herzultraschalluntersuchung kann auch sinnvoll sein bei Patienten ohne klinisches Karzinoidsyndrom, aber mit Erhöhung der 5-HIES-Spiegel und klinischen Verdachtsmomenten (Herzinsuffizienz, erhöhtes BNP, auskultatorischer Vitiumverdacht). Als Nebenbefund in einer Staging-CT kann ein im Vergleich zum linken Ventrikel vergrößerter rechter Ventrikel (Diameter auf Klappenebene) ein Indikator für eine zweitgradige Trikuspidalinsuffizienz (TI) sein (in einer Studie mit 44 Patienten war die Sensitivität und Spezifität zur Erkennung einer TI-II gegenüber T-0/I 89 und 72 %), was mit einem TTE weiter abgeklärt werden sollte [173]. Ein klinischer Risikofaktor scheint auch die in CT oder MRT dargestellte fibrotische Raffung um mesenteriale Lymphknotenmetastasen ilealer NETs zu sein [174].

### 2.4 Diagnostik bei CUP

#### EMPFEHLUNG 2.65

Als diagnostische Mittel können beim CUP-Syndrom folgende Untersuchungen zum Einsatz kommen: CT-Abdomen, MRT-Sellink, Hydro-CT, Ileokoloskopie, ÖGD, obere Endosonografie, SSR-PET-CT.

*Empfehlung offen, Konsens*

Die bildgebende Basis-Diagnostik beinhaltet in der Regel eine hochauflösende Multidetektor-CT (in resultierender Schichtdicke von  $\leq 2$  mm) von Thorax und Abdomen (inklusive Becken). Essenziell ist hierbei die intravenöse Kontrastmittelgabe, wobei eine mehrphasige (in der Regel arterielle und portalvenöse) Darstellung des Oberbauches für die verbesserte Detektion und Charakterisierung eines möglichen Primärtumors wichtig ist [159]. Eine früharterielle Phase kann insbesondere bei der Primärtumordetektion in Darm oder Pankreas entscheidend sein [161]. Es sollte kein positives (röntgendichtes) orales Kontrastmittel bei der CT verwendet werden, damit kleine kontrastmittelaufnehmende Tumoren in der Darm- und Magenwand nicht maskiert werden [159].

Darüber hinaus sollte routinemäßig eine einmalige endoskopische Diagnostik mittels ÖGD und Ileokoloskopie erfolgen. Weitere bildgebende Verfahren (z. B. Endosonografie des Pankreas, MRT-Sellink, Hydro-CT etc.) erfolgen gezielt nach Anamnese, Befund und Arbeitsdiagnose. Die routinemäßige Untersuchung asympto-

matischer Regionen über das Basisprogramm hinaus ist in der Regel nicht sinnvoll. Auch eine im Verlauf wiederholte Diagnostik trägt meist nicht zur Primärtumoridentifikation bei.

Mit einer PET-CT-Untersuchung (SSR-PET/CT bei NET, FDG-PET/CT bei NEC) zu Anfang der Diagnostik gelingt ein rasches Staging, zusätzliche Schnittbilduntersuchungen mit CT und/ oder MRT können häufig eingespart werden, die weitere Diagnostik kann gerichteter erfolgen. Die Identifikation des Primärtumors ist vor allem bei gut differenzierten SSR-exprimierenden NET häufiger möglich als mit der konventionellen CT oder MRT [175, 176]; die Datenlage insbesondere zur FDG-PET-Diagnostik bei NEC ist jedoch nicht eindeutig [177 – 179].

Zumindest für gut differenzierten NET sollte daher eine initiale SSR-Bildgebung (idealerweise als SSR-PET/CT) erfolgen.

Neben der Routinelabor Diagnostik sollte bei histologisch gesicherter NEN als Tumormarker eine Bestimmung von Chromogranin A erfolgen sowie bei NEC zusätzlich von NSE (siehe auch Kommentar zu Empfehlungen 2.18 – 2.22 und 2.28). Aufgrund der Häufigkeit von NET im Bereich des Dünndarms und der damit meist assoziierten Serotonin-Produktion sollte bei NET und unklarem Primärtumor darüber hinaus auch eine Bestimmung von 5-HIES im 24-Stunden-Sammelurin erwogen werden, da diese eine relativ hohe Spezifität für einen Primarius im Bereich des Dünndarms (oder seltener der Lunge) aufweist (siehe auch Kommentar zu Empfehlung 2.24). Der Nachweis erhöhter Serumspiegel des pankreatischen Polypeptids (PP) kann ein Hinweis für einen nicht funktionellen Pankreas-NET sein. Die Bestimmung weiterer biochemischer Parameter sollte sich nach der entsprechenden klinischen Symptomatik richten (siehe Kommentar und Tabelle zu Empfehlung 2.30).

### 2.5 Nachsorge und Verlaufskontrolle

Insgesamt ist die Datenlage für die Empfehlungen zur Nachsorge und Verlaufskontrolle sehr schlecht und beruht im Wesentlichen auf der persönlichen Expertise der Teilnehmer der Konsensuskonferenz. Dabei stehen die unten aufgeführten Empfehlungen im Einklang mit den ENETS-Konsensus-Empfehlungen für die Nachsorge von NEN [180]. Die Nachsorge von NEN-Patienten sollte bevorzugt in spezialisierten Zentren mit großer Erfahrung bei der Behandlung von NEN-Patienten oder zumindest in enger Kooperation mit einem NET-Zentrum erfolgen. In der nachsorgenden Einrichtung müssen alle notwendigen diagnostischen Maßnahmen verfügbar sein und die regelmäßige Vorstellung der Patienten in einem interdisziplinären Tumorboard gewährleistet sein. Eine wesentliche Aufgabe des Tumorboards ist es, neben den Vorschlägen zur Therapie auch die Ergebnisse der Verlaufskontrollen interdisziplinär zu beurteilen und im Rahmen der Nachsorge die weiteren diagnostischen Maßnahmen und Kontrollintervalle individuell und unter Berücksichtigung der unten genannten Faktoren festzulegen [180].

### 2.5.1 Nachsorge bei Z. n. R0-Resektion

#### EMPFEHLUNG 2.66

Eine Nachsorge soll bei allen NET (mit Ausnahme der in Empfehlung 68 ausgeführten Appendix-NET) auch bei Zustand nach R0-Resektion und ohne Nachweis einer Metastasierung erfolgen und richtet sich in ihrer Art und Häufigkeit nach der Tumorentität.

*Starke Empfehlung, starker Konsens*

#### EMPFEHLUNG 2.67

Bei Patienten mit Appendektomie und R0-Resektion eines NET der Appendix (pT1, < 1 cm ohne Risikofaktoren) sollte auf eine spezifische Tumornachsorge verzichtet werden.

*Empfehlung, starker Konsens*

Auch wenn es kaum evidenzbasierte Daten zur Nachsorge bei NEN gibt, wird vom Expertenpanel der Leitlinie eine Nachsorge bei allen Patienten mit NEN empfohlen. Die einzige Ausnahme stellt dabei ein im Rahmen einer Appendektomie R0-resezierter NET G1 der Appendix < 1 cm und ohne Risikofaktoren dar, bei welchem aufgrund des extrem geringen Risikos für eine Metastasierung auf eine spezifische Nachsorge verzichtet werden sollte [181 – 183]. Auch bei Patienten mit kurativ entferntem Appendix-NET im Rahmen einer Hemikolektomie ohne Lymphknoten- oder residualen Tumorbefall und bei gut differenzierten NET G1/2 und einer Größe von 1 – 2 cm besteht ein sehr geringes Rezidiv- und Metastasierungsrisiko, sodass eine spezifische Nachsorge nicht in jedem Fall zwingend notwendig erscheint, aufgrund der unzureichenden Datenlage jedoch individuell in Erwägung gezogen werden kann. Risikofaktoren, die eine Nachsorge auch bei Appendix-NET mit einer Größe von 1 – 2 cm empfehlenswert machen, sind das Vorliegen von Angioinvasion, Invasion der Mesoappendix > 3 mm, NET G2, Lokalisation an der Basis der Appendix und unsicherer Resektionsrand. Bei einer Größe > 2 cm, NEN G3, LK-Befall oder Metastasen ist eine regelmäßige Nachsorge in jedem Fall zwingend notwendig [180, 182].

#### EMPFEHLUNG 2.68

Für die laborchemische Nachsorge nach R0-Resektion kann die Bestimmung von Chromogranin A unter Berücksichtigung der oben genannten Einschränkungen als allgemeiner neuroendokriner Tumormarker im Rahmen der Nachsorgeuntersuchung bestimmt werden.

*Empfehlung offen, Konsens*

#### EMPFEHLUNG 2.69

Die bildgebenden Verlaufskontrollen sollen mindestens eine CT oder MRT und in größeren Intervallen auch eine Somatostatin-Rezeptor-Bildgebung, optimalerweise mittels PET/CT, beinhalten.

*Starke Empfehlung, Konsens*

#### EMPFEHLUNG 2.70

Eine Somatostatin-Rezeptor-Bildgebung sollte bei NET G1/2 im Rahmen der initialen Diagnostik optimalerweise mittels PET/CT erfolgen, dann alle 1 – 3 Jahre, bzw. im Verlauf immer dann, wenn sich daraus therapeutische Konsequenzen ableiten lassen oder eine Änderung des therapeutischen Konzeptes geplant ist.

*Empfehlung, Konsens*

Die Nachsorge R0-resezierter Patienten umfasst in der Regel sowohl laborchemische als auch bildgebende und – bei NET des Ösophagus, Magens, Duodenums und kolorektalen NET – auch endoskopische Verfahren (siehe hierzu auch Empfehlungen 3.9, 3.13 und 3.23 im Abschnitt Endoskopie). Dabei ist Chromogranin A auch in der Nachsorge der wichtigste allgemeine NET-Tumormarker, der neben den initial erhöhten Biomarkern bei allen Verlaufskontrollen mitbestimmt werden sollte (mit Ausnahme von NET des Appendix und des Rektums) [180].

Die Auswahl des bildgebenden Verfahrens (US, CT, MRT, Somatostatin-Rezeptor-Bildgebung) sollte sich an individuellen Besonderheiten (Patientenalter, Tumorcharakteristika, Lokalisation des Tumors) der Verfügbarkeit und der lokalen Expertise orientieren. Während in den amerikanischen Leitlinien der routinemäßige Einsatz einer Somatostatin-Rezeptor-Bildgebung im Rahmen der Nachsorge bei resezierten NET nicht empfohlen wird [184], erscheint nach Ansicht der Experten dieser Leitlinie und in Übereinstimmung mit den Leitlinien der ENETS die Durchführung einer funktionellen SSR-Bildgebung zumindest bei Patienten mit initial positivem Befund aufgrund der damit verbundenen möglichen therapeutischen Konsequenzen durchaus empfehlenswert [180]. Ausnahmen hiervon sind ggf. Patienten mit nicht metastasierten NET G1 des Magens und die oben genannten NET des Appendix und Rektums sowie solitäre Insulinome, die keiner weiteren Nachsorge bedürfen.

### Nachsorgeintervalle bei R0-resezierten NEN

#### EMPFEHLUNG 2.71

Die Zeitabstände der bildgebenden und laborchemischen Verlaufskontrolle sollten sich an der proliferativen Aktivität des Tumors orientieren. Bei NET G1 sollte diese zunächst alle 6 – 12 Monate erfolgen, bei NET G2 alle 6 Monate, während bei NET/NEC G3 initial mindestens alle 3 Monate eine bildgebende Verlaufskontrolle erfolgen sollte.

*Empfehlung, starker Konsens*

#### EMPFEHLUNG 2.72

Bei fehlendem Tumornachweis unter fortgesetzter bildgebender Verlaufskontrolle kann eine sukzessive Verlängerung der Nachsorgeintervalle gerechtfertigt sein.

*Empfehlung offen, starker Konsens*

Die Nachsorgeintervalle bei R0-resezierten Patienten richten sich nach dem Proliferationsgrad, dem Tumorstadium, der Tumorlokalisation, dem vorherigen Proliferationsverhalten, einer möglichen Hormonaktivität oder hereditärem Hintergrund, dem zeitlichen Abstand von der Resektion und anderen individuellen klinischen Parametern. In der Regel werden Nachsorgeintervalle von 6–12 Monaten bei NET G1/2 und 3 Monaten bei NEN G3 empfohlen. Kürzere Intervalle von 3–6 Monaten werden bei R0-resezierten NET G1/2 des Duodenums und Pankreas sowie bei >2 cm großen NET G1/2 des Appendix und Rektums empfohlen, eine Nachsorge alle 3 Monate bei NET G1/2 des Ösophagus und bei NET Typ 3 des Magens [180]. Nachsorgeuntersuchungsintervalle von 12 Monaten sind bei niedrigproliferativen NET G1 des Rektums mit einer Größe von 1–2 cm ausreichend. Bei NET G1/2 des Rektums <1 cm genügt eine einmalige endoskopische Nachsorge, bei Insulinomen (pT1, <2 cm) mit niedrigem Proliferationsindex und ohne Hinweis auf hereditäre Genese erscheint ebenfalls eine einmalige Nachsorgeuntersuchung mit Bildgebung nach ca. 6 Monaten ausreichend. Ein häufiges klinisches Problem stellt die Tatsache dar, dass bei der Mehrzahl der im Rahmen einer Endoskopie als Zufallsbefund in der Biopsie diagnostizierten/abgetragenen rektalen NET eine R0-Resektion im Biopsat nicht mit Sicherheit belegt ist. Bei fraglich inkomplett abgetragenen G1-differenzierten Rektum-NET <1 cm und ohne Risikofaktoren sollen kurzfristig als auch nach 1 Jahr Kontrollbiopsien entnommen werden. Sind diese Kontrollen sowie die Endosonografie nach 1 Jahr unauffällig, kann auf weitere Kontrollen verzichtet werden. Je länger die tumorfreie Nachsorgezeit ist, umso länger können die Nachsorgeintervalle gestreckt werden. Die Nachsorgeintervalle sollten jedoch nicht länger als 3 Jahre betragen. Eine Ausweitung der Nachsorgeintervalle kann im Einzelfall, vor allem in der Langzeitnachsorge ggfs. auch auf 5 Jahre ausgedehnt werden.

#### Dauer der Nachsorge bei R0 resezierten NEN

#### EMPFEHLUNG 2.73

Aufgrund des meist langsamen Tumorwachstums insbesondere gut differenzierter NET soll eine langfristige, ggfs. auch lebenslange Tumornachsorge erfolgen.

*Starke Empfehlung, starker Konsens*

#### EMPFEHLUNG 2.74

Eine Nachsorge sollte auch nach erfolgter kompletter Tumorentfernung und fehlendem Nachweis einer Metastasierung über einen Zeitraum von mindestens 10–15 Jahren durchgeführt werden.

*Empfehlung, starker Konsens*

#### EMPFEHLUNG 2.75

Die Nachsorgeintervalle und Nachsorgedauer sollten in Abhängigkeit von der Tumorentität und Tumorbiologie individuell festgelegt werden.

*Empfehlung, starker Konsens*

Aufgrund des langsamen Wachstums von NET mit dem möglichen Auftreten von Rezidiven oder Metastasen auch viele Jahre bis Jahrzehnte nach der Resektion wird – mit Ausnahme von NET des Appendix, Rektums und der Insulinome, wenn sie die oben genannten Kriterien für ein niedriges Risiko erfüllen – auch bei R0-Resektion von GEP-NET eine langfristige Nachsorge empfohlen. In den meisten Studien tritt der Großteil der Rezidive etwa zwei Jahre nach Resektion eines GEP-NET und innerhalb der ersten 5 Jahre auf, während im Zeitraum von 5–10 Jahren nur noch wenige Rezidive hinzukommen und nach 10 Jahren in erster Linie in Einzelfällen oder bei Patienten mit hereditärem Hintergrund das Auftreten eines Rezidivs oder einer Fernmetastasierung beschrieben werden [51, 52, 185–189]. Die Nachsorge sollte daher zumindest für 10 Jahre [184, 190] und gegebenenfalls auch lebenslanglich erfolgen, insbesondere bei jüngeren Patienten und bei Patienten mit einem hohen Risiko für ein Rezidiv [180, 191]. Eine Ausdehnung der Untersuchungsintervalle auf zum Beispiel 12 Monate und länger kann mit zunehmender Dauer der Rezidiv-Freiheit in Erwägung gezogen werden.

#### 2.5.2 Verlaufskontrolle bei metastasierter Situation

#### EMPFEHLUNG 2.76

Bei Patienten mit inoperablem Rest- oder Rezidivtumor und bei Vorliegen von Metastasen soll eine regelmäßige laborchemische und bildgebende Verlaufskontrolle durchgeführt werden.

*Starke Empfehlung, starker Konsens*

**EMPFEHLUNG 2.77**

Die Zeitabstände der bildgebenden und laborchemischen Verlaufskontrollen sollten sich an der proliferativen Aktivität des Tumors, der durchgeführten Therapie, der Wachstumskinetik des Tumors und der speziellen NET-Entität orientieren. Als grobe Orientierung sollte bei NET G1 diese zunächst alle 6–12 Monate erfolgen, bei NET G2 alle 6 Monate, während bei NET/NEC G3 initial mindestens alle 3 Monate eine bildgebende Verlaufskontrolle erfolgen sollte.

*Empfehlung, starker Konsens*

**EMPFEHLUNG 2.78**

Bei stabiler Befundsituation und ohne Hinweise für einen Tumorprogress kann eine Verlängerung der oben genannten Nachsorgeintervalle gerechtfertigt sein.

*Empfehlung offen, starker Konsens*

Alle Patienten mit einem fortgeschrittenen metastasierten NEN bedürfen einer lebenslänglichen Verlaufskontrolle, die sich in der Art der durchgeführten Untersuchungen grundsätzlich nicht von der Nachsorge nach kompletter Resektion unterscheidet, sich aber stark nach den individuellen Tumorparametern, der klinischen Situation des Patienten, seiner Therapie und dem therapeutischen Ansprechen richtet.

In der Regel sind die Untersuchungsintervalle bei Patienten mit residualem Tumorgewebe kürzer als bei primär R0-resezierten Patienten. Eine engmaschige Verlaufskontrolle wird insbesondere bei schnell wachsenden Tumoren mit hohem Proliferationsgrad, bei einer hohen Tumormarklast (z. B. >30% metastatischem Leberbefall), bei disseminierter Erkrankung mit Vorliegen von Lungen- oder Knochenmetastasen, bei sehr stark erhöhten Tumormarkern (>10-mal der oberen Norm), bei klinischer Verschlechterung des Patienten (z. B. Gewichtsabnahme, Asthenie) und bei schweren, nicht gut kontrollierten Hormonsyndromen empfohlen. Dabei spielt bei der Beurteilung der Aggressivität der Tumore neben dem Grading insbesondere das oft nur im bildgebenden Verlauf beurteilbare klinische Progressionsverhalten der Tumore eine entscheidende Rolle. So werden bei rasch wachsenden NEN kurze Untersuchungsintervalle von 3 Monaten und bei langsam wachsenden oder unter der Therapie bzw. in den Therapiepausen stabilen Tumoren längere Intervalle von 6–12 Monaten empfohlen. Dabei kann z. B. das Intervall der bildgebenden Untersuchungen bei einem über ein Jahr stabilen GEP-NET auf 6 Monate ausgedehnt werden, wobei die klinischen und laborchemischen Untersuchungen weiterhin alle 3 Monate durchgeführt werden [180].

**Labordiagnostik in der Verlaufskontrolle****EMPFEHLUNG 2.79**

Bei der laborchemischen Diagnostik soll Chromogranin A als Tumormarker im Rahmen der Verlaufskontrollen bei jedem NET mit initial erhöhtem Chromogranin A bestimmt werden.

*Starke Empfehlung, starker Konsens*

**EMPFEHLUNG 2.80**

Bei NEC kann zusätzlich die Bestimmung von NSE zur Verlaufsbeurteilung herangezogen werden.

*Empfehlung offen, starker Konsens*

**EMPFEHLUNG 2.81**

Bei Patienten mit einem initial erhöhten Tumormarker oder Hormonparameter (insbes. 5-HIES) sollte dieser Tumormarker zusätzlich zur laborchemischen Verlaufskontrolle herangezogen werden.

*Empfehlung, starker Konsens*

**EMPFEHLUNG 2.82**

Eine Bestimmung weiterer Hormonparameter soll nur bei spezifischer Symptomatik durchgeführt werden.

*Starke Empfehlung, Konsens*

Grundsätzlich gelten für die Laborkontrollen in der metastasierten Situation die gleichen Besonderheiten und Einschränkungen wie bei der Erstdiagnose und der Nachsorge bei resezierten NEN.

**EMPFEHLUNG 2.83**

Bei MEN1 soll die Bestimmung von Ca, PTH, Prolaktin, IGF-1, Gastrin und Nüchtern-Glukose ohne klinische Auffälligkeiten in der Routinenachsorge jährlich bestimmt werden.

*Starke Empfehlung, starker Konsens*

**EMPFEHLUNG 2.84**

Weitere spezifische Tumormarker und Hormontests (z. B. Dexamethason-Hemmtest) sollten nur bei klinischer Symptomatik durchgeführt werden.

*Empfehlung, starker Konsens*

Neben pulmonalen und GEP-NEN treten bei Patienten mit MEN1-Erkrankung gehäuft ein primärer Hyperparathyreoidismus sowie Hypophysenadenome auf. Die Hypophysenadenome sind häufig funktionell aktiv und produzieren in erster Linie Prolaktin, gefolgt von Wachstumshormon [192]. Als biochemische Screening-Parameter empfiehlt die Clinical Practice Guideline der Amerikanischen Endocrine Society die jährliche Bestimmung von Kalzium und Parathormon zur Detektion eines (Rezidiv-) Hyperparathyreoidismus sowie Prolaktin und Wachstumshormon zur Detektion eines Prolaktinoms oder einer Akromegalie [114]. Bei den gastroentero-pankreatischen NEN kommt den funktionell aktiven Gastrin- oder Insulin-sezernierenden NET eine besondere Rolle zu. MEN1-assoziierte Gastrinome zeichnen sich dadurch aus, dass sie in der Regel als sehr kleine, kaum detektierbare intramukosale Tumore im Duodenum lokalisiert sind, jedoch bereits frühzeitig metastasieren. Der Nachweis einer relevanten Gastrinerhöhung (für die Besonderheiten bei der Interpretation der Gastrinspiegel siehe Empfehlungen zur biochemischen Diagnostik des Gastrinoms) spricht daher für eine Tumorlokalisation im Duodenum bzw. bereits vorhandene lymphogene oder hepatische Metastasen und kann bei der Planung der weiteren Lokalisationsdiagnostik und Therapie hilfreich sein [105]. Der Nachweis einer Nüchternhypoglykämie (klinisch und parallel durch Bestimmung der venösen Plasma-Glukose) kann ein Hinweis auf das Vorliegen einer autonomen Insulinsekretion im Rahmen eines pankreatischen NET sein, weshalb bei der jährlichen biochemischen Kontrolle bei allen MEN1-Patienten neben einer entsprechenden diesbezüglichen Anamneseerhebung auch die Bestimmung der Nüchtern-Glukose nach Fasten seit dem Vorabend sinnvoll ist. Diese sollte (insbesondere bei fehlender direkter Analysemöglichkeit) zur Hemmung der Glykolyse im Fluoridplasma erfolgen.

### Bildgebung in der Verlaufskontrolle

#### EMPFEHLUNG 2.85

Für die bildgebenden Verlaufskontrollen soll eine schnittbildgebende Diagnostik entweder mittels CT oder MRT erfolgen, sowie im Intervall auch eine Somatostatin-Rezeptor-Bildgebung, optimalerweise mittels PET/CT.

*Starke Empfehlung, starker Konsens*

#### EMPFEHLUNG 2.86

Die Auswahl des bildgebenden Verfahrens (CT, MRT) sollte sich an individuellen Besonderheiten (Patientenalter, Lokalisation des Tumors/der Metastasen), der Verfügbarkeit, der lokalen Expertise und der im Verlauf erfolgten Therapie orientieren.

*Empfehlung, starker Konsens*

#### EMPFEHLUNG 2.87

Aufgrund der kumulativen Strahlenexposition im Rahmen einer repetitiven Bildgebung sollte insbesondere bei jungen Patienten (v. a. junge Frauen im reproduktionsfähigen Alter) bei vergleichbarer diagnostischer Aussagekraft der MRT der Vorzug gegeben werden.

*Empfehlung, starker Konsens*

#### EMPFEHLUNG 2.88

Eine Somatostatin-Rezeptor-Bildgebung sollte vorzugsweise mittels PET/CT bei metastasierten NET (G1 – 3) im Rahmen der initialen Diagnostik erfolgen, um das Ausmaß der Metastasierung einschätzen zu können und um die Möglichkeit einer Peptid-Radiorezeptortherapie zu überprüfen.

*Empfehlung, starker Konsens*

#### EMPFEHLUNG 2.89

Im weiteren Verlauf sollte diese bei vorhandenem Speicherverhalten wiederholt werden, wenn sich daraus therapeutische Konsequenzen ableiten lassen oder eine Änderung des therapeutischen Konzeptes geplant ist.

*Empfehlung, starker Konsens*

In der Regel stellt das CT aufgrund der sehr guten Auflösung, der guten Vergleichbarkeit bei standardisierten Schnittebenen, der guten Verfügbarkeit und der geringeren Kosten das bevorzugte bildgebende Verfahren bei der Nachsorge insbesondere von Patienten mit hoher Tumorlast dar [184]. Vorteile bezüglich des MRT ergeben sich bei jüngeren Patienten aufgrund der geringeren Strahlenbelastung, für den Nachweis kleinerer Lebermetastasen (insbesondere wenn eine Metastasenresektion geplant ist) und bei pankreatischen oder rektalen NEN [171, 184]. Bei sonografisch gut beurteilbaren Läsionen (z. B. Lebermetastasen) kann auch eine sonografische Diagnostik für einzelne Verlaufskontrollen herangezogen werden. Zusätzlich zu den schnittbildgebenden Verfahren wird bei zuvor SSR-positiven Tumoren in größeren Abständen von zumeist 12 – 24 Monaten die Durchführung einer funktionellen Somatostatin-Rezeptor-Bildgebung empfohlen [180]. Dabei ist das PET-CT aufgrund der wesentlich höheren Sensitivität und Auflösung, der geringeren Strahlenbelastung und der kürzeren Untersuchungszeiten der Octreotidszintigrafie und SPECT-Untersuchung deutlich überlegen und kann aufgrund des möglichen Nachweises zusätzlicher, in der konventionellen Bildgebung nicht entdeckter kleinerer Metastasen und zur Beurteilung des Speicherhaltens für die Planung einer operativen Therapie oder PRRT von entscheidender Bedeutung sein.

Bei NEN G3 hat in der Regel die <sup>18</sup>F-DG-PET-CT die höhere Sensitivität und sollte bei diesen Tumoren als funktionelle Bildgebung bevorzugt eingesetzt werden. Eine positive <sup>18</sup>F-DG-PET-CT ist mit



einer deutlich schlechteren Prognose assoziiert [193], spielt aber in der Nachsorge aufgrund oft fehlender therapeutischer Konsequenzen eine untergeordnete Rolle. Im Gegensatz dazu kann bei NEN G3 mit geringerer Proliferationsrate (ca. < 50 %) und noch differenzierter Morphologie (NET G3) die Durchführung einer Somatostatin-Rezeptor-Bildgebung sinnvoll sein, um die seltene Möglichkeit einer Peptid-Radiorezeptorthherapie zu überprüfen.

### 3. Endoskopische Therapie

#### 3.1 Allgemeiner Teil: Endoskopische Therapie

##### EMPFEHLUNG 3.1

Bei gegebener Indikation zur endoskopischen Resektion sollten rektale NET mittels ESD oder modifizierter EMR (EMR-C, EMR-L, EMR-CMI) en bloc reseziert werden.  
*Empfehlung, starker Konsens*

Für die endoskopische Resektion gastrointestinaler NET sind beschrieben:

- Entfernung mittels Zangenbiopsie
- Schlingenresektion
- endoskopische Mukosaresektion (EMR) in konventioneller Technik (Unterspritzung mit anschließender Schlingenresektion)
- EMR in modifizierter Form (Kappentechnik EMR-C, Ligaturtechnik EMR-L, EMR nach zirkumferenzieller Inzision EMR-CMI)
- endoskopische Submukosadisektion (ESD)
- Resektion nach Applikation eines Over-the-scope-Clips (OTSC) bzw. endoskopische Vollwandresektion (FTRD)

Zur endoskopischen Resektion rektaler NET liegen multiple Studien zur konventionellen EMR, zur modifizierten EMR (EMR-C, EMR-L, EMR-CMI) und auch zur ESD vor. In einer Metaanalyse sehen Zhong et al. die ESD der EMR hinsichtlich kompletter Resektion signifikant überlegen (OR 0,29; 95 % CI 0,14 – 0,58;  $p = 0,000$ ). Der Zeitbedarf der ESD war höher; Komplikationen und Rezidive unterschieden sich nicht signifikant [194]. In den vier eingeschlossenen Studien betrug die R0-Resektionsrate 52,2 – 84,6 % für die EMR gegenüber 77,8 – 100 % für die ESD. Eine kürzlich publizierte Studie bestätigt diese Ergebnisse und zeigt einen geringen Vorteil der EMR-C im Vergleich zur konventionellen EMR (hinsichtlich kompletter Resektionen) aber auch zur ESD (hinsichtlich der Eingriffszeit) bei der endoskopischen Resektion rektaler NET [195]. Eine weitere Metaanalyse von Zhou et al. vergleicht die konventionelle EMR mit modifizierter EMR (EMR-C, EMR-L) und mit ESD. Auch hier zeigt sich die ESD der konventionellen EMR hinsichtlich kompletter Resektion signifikant überlegen (RR 0,89, 95 % CI 0,79 – 0,99;  $p = 0,03$ ). Auch die modifizierte EMR war der konventionellen EMR signifikant überlegen (RR 0,72, 95 % CI 0,60 – 0,86;  $p = 0,0004$ ); zwischen modifizierter EMR und ESD bestand kein signifikanter Unterschied (RR 1,03, 95 % CI 0,95 – 1,11;  $p = 0,52$ ) [196]. In beide Metaanalysen wurden ausschließlich retrospektive Studien eingeschlossen. Eine kürzlich publizierte Studie vergleicht die ESD mit EMR-CMI. Die R0-Resektionsraten unterschieden sich

nicht signifikant (88,2 vs. 81,2 %;  $p = 0,592$ ), der Zeitbedarf der ESD war höher (20,1 vs. 9,7 Minuten;  $p = 0,004$ ) [197].

Neue Resektionsverfahren: Sarker et al. berichten über die endoskopische Resektion submuköser Tumoren nach Applikation eines Over-the-scope-Clips (OTSC). Bei der Resektion von 5 NET (Durchmesser 9 – 15 mm; Duodenum  $n = 4$ , Rektum  $n = 1$ ) gelang in allen Fällen eine R0-Resektion; Komplikationen traten nicht auf [198]. Als Einzelfälle sind auch endoskopische Vollwand-Resektionen unter Verwendung eines sog. FTRD-Systems beschrieben [199]. Größere Studien sind erforderlich, um den Stellenwert dieser neuen Resektionsverfahren bewerten zu können.

##### EMPFEHLUNG 3.2

Bei gegebener Indikation für gastrale NET (> 5 mm) sollten diese mittels ESD oder EMR en-bloc reseziert werden; kleine gastrale NET (< 5 mm) können mit der Biopsiezange entfernt werden.  
*Empfehlung, starker Konsens*

Kleinere Studien zur EMR bei gastralen NET zeigten 100 %ige technische Erfolgsraten [130, 200]. In einer prospektiven Studie berichten Merola et al. über 33 Resektionen (Entfernung mit Biopsiezange bei Läsionen < 5 mm; EMR bei Läsionen > 5 mm). Eine komplette Resektion war in allen Fällen möglich [130]. In einer Studie von Hopper et al. zur EMR-L ( $n = 34$ ) zeigten alle Resektate eine R0-Resektion [201]. Komplikationen wurden in beiden Studien nicht berichtet. Für die ESD gastraler NET sind zwei größere Studien mit R0-Resektionsraten von 97 bzw. 100 % publiziert; Komplikationen waren je eine verzögerte Blutung in beiden Studien [202, 203]. Eine sehr kleine, nicht randomisierte Studie vergleicht EMR und ESD ( $n = 6$  vs.  $n = 7$ ); in dieser Studie wird für die EMR eine R0-Resektionsrate für den lateralen Rand von 33,3 % angegeben. In der ESD-Gruppe waren alle Resektionen histologisch R0 [204]. Prospektive Vergleichsstudien oder Metaanalysen zu verschiedenen Resektionsverfahren liegen für gastrale NET aktuell jedoch nicht vor.

##### EMPFEHLUNG 3.3

Im Duodenum soll eine ESD zur Resektion von NET aufgrund des hohen Perforationsrisikos nicht durchgeführt werden.  
*Starke Empfehlung, starker Konsens*

In einer kleinen Studie berichten Scheerer et al. über eine erfolgreiche EMR kleiner duodener NET in 90 % beim Vorliegen einer „low-risk“-Histologie (Größe < 10 mm, G1, Beschränkung auf Mukosa und Submukosa) [205]. Weitere, sehr kleine Publikationen zur EMR duodener NET beschreiben verschiedene EMR-Techniken mit jeweils hohen R0-Resektionsraten. Yokoyama et al. beschreiben eine erfolgreiche Resektion von 4 größeren Bulbus-NET (bis 13 mm Durchmesser) mittels konventioneller EMR [206]. Otaki et al. berichten über 5 erfolgreiche Resektionen mittels EMR-CMI; Neumann et al. berichten eine erfolgreiche Resektion



mittels EMR-L [207, 208]. Für die ESD duodenaler NET liegen nur kleine Studien mit hier relevanten Komplikationsraten vor. In einer Studie von Suzuki et al. wird über 2 Perforationen bei der Resektion von 3 duodenalen NET berichtet [209]. Matsumoto et al. berichten über die ESD von 14 duodenalen Läsionen (davon 7 NET); hier traten drei Perforationen auf [210]. Eine koreanische retrospektive Studie vergleicht EMR (n = 18), EMR-L (n = 16), EMR-CMI (n = 3) und ESD (n = 4). Eine histologische R0-Situation konnte in 56, 25, 33 bzw. 100 % erreicht werden. Blutungen traten bei 6, 0, 33 bzw. 75 % auf; Perforationen wurden hier nicht berichtet [211]. Prospektive Vergleichsstudien oder Metaanalysen zu verschiedenen Resektionsverfahren liegen für duodenale NET aktuell nicht vor.

#### EMPFEHLUNG 3.4

Bei älteren oder komorbiden Patienten können die nachfolgend genannten Indikationen zur alleinigen endoskopischen Therapie von gastrointestinalen NET erweitert werden.

*Offene Empfehlung, starker Konsens*

Da viele Patienten mit NET des Gastrointestinaltraktes, gleich welchen Typs und welcher Größe, bei Diagnosestellung hochbetagt sind und an signifikanten Komorbiditäten leiden, kann im Einzelfall selbst bei Vorliegen von Risikofaktoren das konservative oder minimal-invasive Vorgehen der onkologischen Resektion vorzuziehen sein, wobei die Vorteile, aber auch die Risiken des konservativen oder minimal-invasiven Vorgehens mit dem Patienten besprochen werden müssen [212].

### 3.2 Gastrische NET

#### EMPFEHLUNG 3.5

Gut differenzierte gastrische NET Typ I und Typ II sollen endoskopisch überwacht (< 1 cm) bzw. endoskopisch therapiert (bis 2 cm) werden.

*Starke Empfehlung, starker Konsens*

Neuroendokrine Tumoren des Magens werden in 4 Typen unterteilt (► **Tab. 5**). Entsprechend dieser Einteilung ergeben sich unterschiedliche therapeutische Optionen.

Etwa 70 – 80 % aller NET des Magens gehören dem Typ I an. Betroffen sind in der Mehrzahl (> 80 %) Frauen im Alter zwischen 40 und 60 Jahren. Diese NET präsentieren sich als multiple polypöse Schleimhautvorwölbungen im Korpus und Fundus, die gewöhnlich kleiner als 1 cm sind. Sie treten im Zusammenhang mit einer (autoimmunen) chronisch atrophischen Korpusgastritis und einer damit gelegentlich verbundenen perniziösen Anämie auf. Ein hormonelles Syndrom entwickelt sich nicht [212, 213].

Rund 5 – 6 % aller Magen-NET entfallen auf den Typ II, der mit einer multiplen endokrinen Neoplasie Typ 1 (MEN1) und einem Zollinger-Ellison-Syndrom (ZES) als Folge eines Gastrinoms assoziiert ist [212].

Auf den Typ III der Magen-NET entfallen 14 – 25 %. Als sporadischer NET ist er mit keiner weiteren Erkrankung assoziiert. Das mittlere Alter der Patienten liegt bei 50 Jahren, wobei Männer und Frauen gleich häufig betroffen sind. Die solitär auftretenden, polypoiden Tumoren zeigen keine spezielle Lokalisation im Magen, sind häufig zum Zeitpunkt der Diagnose bereits größer als 1 cm, infiltrieren die Muscularis propria und/ oder zeigen eine Angioinvasion. Bei diesen Tumoren muss daher häufig mit Lymphknoten- und Lebermetastasen gerechnet werden [212].

Die schlecht differenzierten neuroendokrinen Karzinome des Magens können als Typ IV der neuroendokrinen Magenepithelneoplasien bezeichnet werden. Es sind seltene und sporadische Karzinome, die in allen Bereichen des Magens auftreten, ulzeriert sind und zum Zeitpunkt der Diagnose meist eine erhebliche Größe aufweisen. Betroffen sind vor allem ältere Männer (> 60. Lebensjahr). Mikroskopisch handelt es sich um solide Karzinome, die an klein- oder großzellige Bronchialkarzinome erinnern, reich an Mitosen sind sowie eine Angioinvasion und eine tiefe Wandinfiltration zeigen. Die Proliferationsrate liegt in der Regel weit über 20 – 30 % (G3) [212].

Gut differenzierte NET des Magens vom Typ I, Typ II oder Typ III, die auf die Mukosa/Submukosa beschränkt sind, einen Durchmesser bis zu 1 cm besitzen, eine niedrige proliferative Aktivität (Ki-67 < 2 %, G1) zeigen und nicht angioinvasiv sind, können als NET ohne Risikofaktoren bezeichnet werden [214].

Aufgrund des benignen Verhaltens kleiner gut differenzierter (G1) gastraler NET Typ I und II können diese entweder jährlich biotisch überwacht oder endoskopisch reseziert werden [212, 215, 216]. Vergleichende Studien liegen diesbezüglich jedoch nicht vor. In jedem Fall werden Kontrollgastroskopien alle 12 Monate angeraten [215, 216].

Sind die Typ-I- und Typ-II-NET zwischen 1 und 2 cm groß und zeigen sonst keine weiteren Risikofaktoren, wird eine endoskopische Abtragung durch Mukosektomie [212, 216 – 218] oder endoskopische Submukosa-Dissektion (ESD) [203, 204] empfohlen. Tumorrezidive nach endoskopischer Therapie können in bis zu 60 % auftreten [130]. Prognoserelevante Tumorrezidive nach Polypektomie oder Mukosektomie wurden bislang jedoch nicht beobachtet. Das Langzeitoutcome nach endoskopischer Therapie ist vergleichbar dem der operativen Therapie [219].

Für Patienten mit kleinen (< 2 cm) Magen-NET Typ I und II mit G2-Differenzierung liegen keine einheitlichen Studien und Leitlinienempfehlungen vor. Die aktuell gültige ENETS-Leitlinie empfiehlt bei gut differenzierten Magen-NET Typ I und II ein rein endoskopisches Vorgehen, ohne zwischen G1 / G2 oder anhand des Ki-67-Indexes zu differenzieren [98, 135]. Aufgrund der lückenhaften Datenlage sollte jedoch in diesen Fällen in Abhängigkeit weiterer Risikofaktoren (s. u.) und in Abhängigkeit von Alter und Komorbiditäten zwischen einem lokal endoskopischen oder einem radikal chirurgischen Verfahren entschieden werden.

Bei Risikofaktoren wie Angioinvasion, Infiltration der muskulären Wandschicht, G3 oder V. a. Lymphknotenmetastasen sollte zur Operation geraten werden. Zudem ist bei R1 nach endoskopischer Therapie die lokale chirurgische Exzision zu diskutieren, ebenso bei NET mit einem Ki-67 > 10 %, obwohl es hierzu keine guten Daten gibt. Der Evidenzgrad für diese Empfehlung ist somit niedrig und auf der Ebene einer Expertenmeinung [212, 216, 218].

► **Tab. 5** Klinisch-pathologische Charakteristika der neuroendokrinen Magen neoplasien. Nach [20, 21, 24, 25].

Gut differenzierte neuroendokrine Tumoren				Schlecht differenzierte neuroendokrine Magenkarzinome
	Typ I	Typ II	Typ III	Typ IV
Häufigkeit	70 – 80 %	5 – 6 %	14 – 25 %	6 – 8 %
Eigenschaften	meist < 1 cm, multipel	meist < 1 cm, multipel	oft > 2 cm, solitär	> 2 cm, solitär, oft exulzeriert
Assoziationen	CAG	MEN1/ZES	keine	keine
Histologie	gut differenziert, meist G1	gut differenziert, meist G1	gut bis mäßig differenziert, G1 / G2	schlecht differenziert, G3
Gastrin i. S.	(sehr) hoch	(sehr) hoch	normal	normal
Magen-pH	anazid	hyperazid	normal	normal
Metastasen	< 10 %	10 – 30 %	50 – 100 %	80 – 100 %
Tumorbedingte Todesfälle	keine	< 10 %	25 – 30 %	> 50 %

CAG: chronisch atrophische Korpusgastritis, MEN1: multiple endokrine Neoplasie Typ 1, ZES: Zollinger-Ellison-Syndrom.

Während in den USA gut differenzierte, nicht metastasierte Magen-NET vom Typ I und Typ II bis zu einem Durchmesser von 3 cm oftmals konservativ oder minimalinvasiv behandelt werden [220], wird in Europa und Japan bei gut differenzierten Magen-NET, welche die Submukosa überschreiten oder über 2 cm groß sind und in den meisten Fällen auch gleichzeitig eine Angioinvasion und erhöhte Proliferation (> 2 %) zeigen (NET mit Risikofaktoren), die Operation empfohlen [212, 215, 216, 220]. Kontrollierte Studien zu diesen unterschiedlichen Vorgehensweisen fehlen jedoch bislang [212, 213].

### EMPFEHLUNG 3.6

Nach kurativer endoskopischer Resektion kleiner (< 1 cm) gut differenzierter (G1 / G2) gastrischer NET Typ III ohne tiefe Submukosainfiltration, ohne Lymphgefäßinfiltration, ohne Angioinvasion kann auf eine chirurgische Nachresektion verzichtet werden.

*Offene Empfehlung, Konsens*

Gastrale NET Typ III < 1 cm sollen endoskopisch reseziert werden, um eine optimale histopathologische Einschätzung zur Graduierung und Invasionstiefe zu erhalten. Bei fehlenden Risikofaktoren kann auf eine chirurgische Nachresektion verzichtet werden. Typ-III-Magen-NET sollen primär operiert werden, wenn sie bei Diagnosestellung über 1 cm groß sind und/ oder Risikofaktoren (tiefe Submukosainfiltration, L1, V1, G3) aufweisen [212, 216]. Eine neuere Studie belegt, dass auch bei gastrischen Typ III-NET < 2 cm ohne Risikofaktoren eine endoskopische Therapie erfolgen kann [221]. Siehe hierzu auch die Empfehlungen im Kapitel 4 zur chirurgischen Therapie.

### EMPFEHLUNG 3.7

Vor einer endoskopischen Therapie von Typ-I-NET des Magens soll mindestens folgende Diagnostik durchgeführt werden: Histologie aus dem NET, Histologie aus der nicht neoplastischen Magenkorpusmucosa, Gastrinbestimmung im Serum, Endosonografie (bei NET Typ I ≥ 1 cm).

*Starke Empfehlung, starker Konsens*

Typ-I-NET des Magens sind definiert als gut differenzierte NET des Magens, die im Zusammenhang mit einer (autoimmunen) chronisch atrophischen Korpusgastritis (CAG) und einer Hypergastrinämie im Serum auftreten [212, 222]. Somit muss vor einer entsprechenden Therapie Folgendes festgelegt werden:

- Definition des gut differenzierten NET durch die Histologie
- Definition der CAG im Magenkorpus durch die Histologie (Cave: bei Fehlen einer CAG kann bei gleichzeitiger Hypergastrinämie auch ein ZES und somit ein Typ II vorliegen)
- Definition der Hypergastrinämie im Serum (zum Beweis des Entstehens des Typ-I-NET auf dem Boden einer ECL-Zell- und G-Zell Hyperplasie)

Darüber hinaus sollte eine Endosonografie bei gastralen NET Typ I über 1 cm Größe zur genauen präinterventionellen Größenbestimmung und zum Ausschluss einer Infiltration tieferer Magenschichten sowie zum Ausschluss von LK-Metastasen erfolgen [212, 213, 222].

Weiterführende diagnostische Maßnahmen (Chromogranin-A-Bestimmung, CT, Rezeptor-Szintigrafie) haben keine therapeutischen Implikationen [213, 222].

### EMPFEHLUNG 3.8

Die endoskopische Resektion aller multiplen unter 1 cm großen, gut differenzierten gastrischen NET Typ I und Typ II ist nicht erforderlich.

*Empfehlung, starker Konsens*

Aufgrund des benignen Verhaltens kleiner gut differenzierter NET Typ I und II [212, 215, 216] und der in ihrer speziellen pathophysiologischen Tumorgenese begründeten hohen Rezidivhäufigkeit nach endoskopischen Resektionen [130] muss eine endoskopische Resektion aller sichtbarer Läsionen nicht durchgeführt werden. Eine endoskopische Resektion von „Indextumoren“ und eine alleinige jährliche Überwachung sind gerechtfertigt [212, 215, 216].

### EMPFEHLUNG 3.9

Nach kurativer endoskopischer Resektion gut differenzierter gastrischer NET (ohne Risikokonstellation) sollen endoskopische Kontrollen in jährlichen Abständen erfolgen. Weitere Nachsorgeuntersuchungen sollten nicht erfolgen.

*Starke Empfehlung bzw. Empfehlung, starker Konsens*

s. Erläuterungstext zu Empfehlung 3.5

## 3.3 Duodenale NET

### EMPFEHLUNG 3.10

Bis 1 cm große, gut differenzierte (G1) duodenale NET (mit Ausnahme der Gastrinome) können endoskopisch mittels EMR reseziert werden.

*Offene Empfehlung, starker Konsens*

Neuroendokrine Tumoren des Duodenums werden heutzutage 5- bis 10-fach häufiger festgestellt als noch vor 35 Jahren [223]. Duodenale NET werden oftmals „en passant“ im Rahmen einer Ösophagogastroduodenoskopie diagnostiziert, die unter anderer Fragestellung erfolgt [224]. Abgesehen von den duodenalen Gastrinomen entwickeln die duodenalen NET in der Regel kein hormonelles Syndrom und bleiben lange asymptomatisch [215].

Gut differenzierte, nicht-funktionelle NET des Duodenums, die auf die Mukosa/Submukosa beschränkt sind, einen Durchmesser bis zu 1 cm besitzen, eine niedrige proliferative Aktivität (Ki-67 < 2%, G1) zeigen und nicht angioinvasiv wachsen, können als NET ohne Risikofaktoren bezeichnet werden. Sie können endoskopisch mittels EMR reseziert werden [211, 225]. Das Risiko von Lymphknotenmetastasen ist bei ihnen sehr gering [226, 227]. Eine endoskopische Resektion mittels ESD soll aufgrund der hohen Perforationsrate nicht erfolgen (s. Empfehlung 3.3).

Eine Studie der Mayo-Klinik belegt, dass auch bei duodenalen NET von 1 – 2 cm Durchmesser und ohne Risikofaktoren eine

endoskopische Therapie erwogen werden kann. 18 von 19 Patienten mit duodenalen NET < 2 cm blieben nach einer lokalen (endoskopischen oder transduodenalen) Exzision krankheitsfrei [228].

Duodenale NET mit Angioinvasion oder einer Proliferationsrate > 2% oder Infiltration der tiefen Submukosa oder einer Größe von > 2 cm sollen primär operiert werden [215, 216, 227]. Ferner ist die endoskopische Therapie nicht adäquat bei duodenalen Gastrinomen (jedweder Größe), bei schlecht-differenzierten (G3) neuroendokrinen Karzinomen (jedweder Größe) sowie bei sporadischen, oftmals periampullär gelegenen Somatostatin-produzierenden Duodenum-NET von > 1 – 2 cm [229 – 231]. Die schlecht differenzierten (G3) neuroendokrinen Karzinome des Duodenums finden sich meist periampullär oder direkt im Bereich der Papilla Vateri. Ihre Proliferationsrate liegt in der Regel weit über 20% (G3). Zu letzteren Entitäten wird auch auf den Abschnitt „Papillen-NET“ verwiesen.

Eine besondere Entität neuroendokriner Tumoren stellen die gangliozytischen Paragangliome des Duodenums dar, die als benigne Neoplasien gelten. In einer Fallserie aus Korea wurden bis 3 cm große, gangliozytische Paragangliome des Duodenums erfolgreich endoskopisch entfernt [232].

### EMPFEHLUNG 3.11

Eine endoskopische Therapie von duodenalen Gastrinomen soll nicht durchgeführt werden.

*Starke Empfehlung, starker Konsens*

Da selbst kleine Gastrinome < 1 cm häufig metastasieren, ist eine endoskopische Behandlung nicht adäquat [233], s. auch Erläuterungstext zu Empfehlung 3.10.

### EMPFEHLUNG 3.12

Vor einer endoskopischen Therapie von duodenalen NET soll mindestens folgende Diagnostik durchgeführt werden: Histologie aus dem NET, Gastrinbestimmung im Serum, Endosonografie, spezielle Anamneseerhebung (Gastrinom-typische Anamnese? MEN1-Anamnese?).

*Starke Empfehlung, starker Konsens*

Duodenale NET treten i. d. R. sporadisch auf; insbesondere duodenale Gastrinome können aber Bestandteil der hereditären MEN1-Erkrankung sein. Hinsichtlich Gastrinome und MEN1 wird auf die Abschnitte Gastrinom und MEN1 in Kapitel 4 der Leitlinie verwiesen.

Präinterventionell soll eine Endosonografie erfolgen zur genauen Größenbestimmung des NET, zum Ausschluss einer Infiltration tieferer Darmwandschichten sowie zum Ausschluss von LK-Metastasen [215, 216].

Weiterführende diagnostische Maßnahmen (wie CT, MRT, Somatostatin-Rezeptor-Szintigrafie, Chromogranin-A-Bestimmung) sind bei gut differenzierten, nicht funktionellen duodenalen NET < 1 cm präinterventionell nicht erforderlich [215, 216].

Eine Gastrinbestimmung im Serum zum Ausschluss eines Gastrinoms wird empfohlen, bei Gastrinom-typischer Anamnese (Zollinger-Ellison-Syndrom) soll zusätzlich zur Bestimmung des basalen Gastrinwertes eine Bestimmung des Magen-pH und ggf. ein Sekretintest (pH < 2, aber erhöhtes Gastrin von < 1000) durchgeführt werden.

#### EMPFEHLUNG 3.13

Nach kurativer endoskopischer Resektion gut differenzierter duodener NET (ohne Risikokonstellation) sollen endoskopische Kontrollen in jährlichen Abständen erfolgen. Weitere Nachsorgeuntersuchungen sollten nicht erfolgen.

*Starke Empfehlung bzw. Empfehlung, starker Konsens*

Kontrollendoskopien alle 12 Monate werden angeraten [234]. Vergleichende Studien liegen diesbezüglich jedoch nicht vor. Die Dauer der Überwachung soll sich am Metastasierungs- und Rezidivrisiko, am Lebensalter und an therapeutischen Konsequenzen orientieren [234]. Bei älteren Patienten mit R0-reseziertem, G1-gut-differenziertem duodenalem NET < 1 cm kann bei unauffälliger Kontroll-Duodenoskopie und -Endosonografie die Nachsorge nach 1 Jahr beendet werden.

### 3.4 NET der Papille

#### EMPFEHLUNG 3.14

Bei kleinen (< 2 cm), gut differenzierten (G1) NET der Papille kann eine endoskopische Resektion der Papille erfolgen. Fortgeschrittene NET der Papille sollen chirurgisch entfernt werden.

*Offene Empfehlung bzw. starke Empfehlung, starker Konsens*

Ein NET der Papille ist eine seltene Manifestation eines NET. In retrospektiven Serien von Papillektomiepräparaten werden NET der Papille in unter 10 % der Resektate beschrieben [235–237]. Das SEER (Surveillance, Epidemiology, and End Results) -Programm zählte über einen 35-Jahreszeitraum 6081 Fälle einer Neoplasie der Ampulla Vateri, davon waren 139 (2,2 %) NET: Nach alter Nomenklatur 82 sog. Karzinoide und 57 hochgradig differenzierte neuroendokrine Karzinome (42 neuroendokrine Karzinome, 9 kleinzellige Karzinome, 6 großzellige Karzinome) [238]. NET der Papille können in Assoziation zu einer Neurofibromatose Typ 1 (Morbus Recklinghausen, periphere Neurofibromatose), zu endokrinen Syndromen wie etwa dem Zollinger-Ellison-Syndrom (ZES), der multiplen endokrinen Neoplasie (MEN) Typ 1 und dem Cushing-Syndrom oder spontan auftreten [239]. Sie zeigen häufig eine Somatostatin-Reaktivität in der immunhistochemischen Untersuchung, klinische Zeichen eines Somatostatin-Syndroms sind aber eine Rarität. Als typische Symptome von NET der Papille werden Oberbauchschmerzen, ein Ikterus oder rezidivierende intestinale Blutungen bei Ulzeration der Schleimhaut über dem sub-

mukösen Tumor beobachtet, es können begleitend erhöhte Serumspiegel von Pankreasenzymen (Lipase, Amylase) auftreten.

Ein NET der Papille wächst primär submukös und kann daher in vielen Fällen nicht vor einer Resektion histologisch gesichert werden. Tumore unter 2 cm sind eher gut differenziert (G1), Tumore über 3 cm entsprechen häufiger einem neuroendokrinen Karzinom (NEC) [240]. Bei NECs sind – abhängig vom Entartungsgrad des Karzinoms – in 20 bis 45 % regionäre Lymphknoten befallen [241]. Wenn kein Hinweis auf Fernmetastasen vorliegt, wird in kurativer Therapieindikation bei NECs daher allgemein eine chirurgische Resektion mit Entfernung der Lymphabflussbahnen empfohlen.

Bei kleinen (< 2 cm), gut differenzierten (G1) NET der Papille kann sowohl eine endoskopische Papillektomie wie auch eine chirurgische Entfernung (z. B. Pylorus-erhaltende partielle Duodeno-pankreatektomie) eine kurative Therapie darstellen, wenn keine Metastasen nachweisbar sind [242, 243]; kontrollierte Studien zum Vergleich dieser Therapien in dieser Indikation liegen nicht vor. Es muss daher im Einzelfall die geringe Morbidität der endoskopischen Abtragung, die nur von einer bildgebenden Untersuchung (z. B. endoskopischer Ultraschall bzw. radiologische Schnittbildgebung) der regionären Lymphknotenstationen begleitet ist [244], gegen den Erhalt eines histologischen Lymphknotenstatus, den die chirurgische Entfernung bei allerdings höherer Morbidität und Mortalität bietet, abgewogen werden. Nach endoskopischer Papillektomie besteht eine gute Prognose nach kompletter (R0-) Resektion bei G1-Tumoren. Sollte in Verlaufskontrollen Lymphknotenmetastasen auftreten, muss eine chirurgische Resektion erwogen werden.

### 3.5 Dünndarm NET

#### EMPFEHLUNG 3.15

Eine Entfernung von jejunalen oder ilealen NET soll nur durch eine operative Resektion vorgenommen werden.

*Starke Empfehlung, starker Konsens*

Etwa ein Drittel der Dünndarmtumore sind NET, die vorzugsweise im distalen Dünndarm vorkommen. Nach Ergebnissen des SEER-Programms kann zum Zeitpunkt der Diagnosestellung in 29 % ein lokal beschränkt wachsender Tumor, in 41 % regionäre Lymphknotenmetastasen und in 30 % Fernmetastasen erwartet werden [245, 246]. 10–20 % der Tumore können eine zweite NET-Manifestation im Dünndarm synchron oder metachron aufweisen. NET können sich als mittlere intestinale Blutung manifestieren oder werden durch abdominale Beschwerden (z. B. Schmerzen) bzw. nach Auftreten von Lebermetastasen auffällig. Die Tumore sind submukös lokalisiert und können eine Ulzeration der Mukosa ausbilden.

Eine endoskopische Diagnostik ist bei allen Patienten mit Verdacht auf einen Dünndarm-NET – bzw. bei intestinalen Symptomen (z. B. Abklärung einer Dünndarmblutung) oder zur Suche des Primarius bei Lebermetastasen – indiziert, wenn eine therapeutische Konsequenz absehbar ist [247, 248]. Als diagnostische Methoden stehen die Dünndarmkapselendoskopie und die Ballon-

enteroskopie zur Verfügung [249, 250]. Die Resektion des Dünndarmtumors wird chirurgisch durchgeführt, der Tumor wird zusammen mit dem Lymphabflussgebiet entfernt. Experimentelle Ansätze zu einer endoskopischen Resektion dieser Tumore werden bisher nicht sichtbar. Eine endoskopische Resektion ist aus grundsätzlichen Erwägungen nicht zu empfehlen, da das Risiko eines transmuralen Defektes hoch ist und die Lymphabstrombahn bei einer endoskopischen Resektion nicht entfernt werden kann.

### 3.6 Kolon-NET

#### EMPFEHLUNG 3.16

NET des Kolons können bei Vorliegen bestimmter Kriterien (Größe < 10 mm, keine Submukosainvasion, G1) endoskopisch entfernt werden. Die Entscheidung, ob die endoskopische Resektion kurativ war, soll am resezierten Präparat histologisch gestellt werden. Bei nicht-kurativer Resektion soll eine onkologische Nachresektion erfolgen.

*Offene Empfehlung bzw. starke Empfehlung, starker Konsens*

Die Datenlage zur endoskopischen Resektion von NET des Kolons ist – abgesehen von NET des Rektums – sehr spärlich. Al Natour et al. analysierten das Risiko von Lymphknotenmetastasen bei 929 operativ therapierten kolorektalen NET. Bei mukosalen NET mit einem Durchmesser < 1 cm lag das Risiko für Lymphknotenmetastasen bei lediglich 4% [251]. Damit kann eine endoskopische Therapie dieser kleinen mukosalen NET durchgeführt werden. Im Falle einer Risikokonstellation oder einer nicht-kurativen endoskopischen Resektion muss eine chirurgisch-onkologische Nachresektion erfolgen.

#### EMPFEHLUNG 3.17

Auch beim histologischen Nachweis fokaler NET innerhalb endoskopisch resezierter Adenome sollen die Kriterien für die NET-Komponente beachtet werden.

*Starke Empfehlung, starker Konsens*

Pulitzer et al. berichteten über den histologischen Nachweis von kleinen NET innerhalb endoskopisch entfernter Adenome; die NET waren in den 4 berichteten Fällen 5 – 15 mm groß. Nach einem mittleren Follow-up von 2 Jahren trat kein Rezidiv auf; allerdings waren zwei Patienten nach initial inkompletter endoskopischer Resektion operiert worden [252]. Zwei weitere Publikationen berichten über aus unterschiedlichen Anteilen zusammengesetzte Tumore (Adenomanteile und NET). Lin et al. berichten über 5 Fälle, wobei der NET in 4 Fällen auf die Mukosa beschränkt war und in einem Fall eine Submukosainvasion vorlag. Alle Patienten wurden nach der Polypektomie operiert; nur bei der submukosainvasiven Läsion war im chirurgischen Resektat eine Lymphknotenmetastase nachweisbar [253]. Salaria et al. konnten in 11 Adenomen fokale NET nachweisen (Ki-67 in allen

Läsionen < 2%); bei 10 nachverfolgbaren Patienten wurde im Verlauf kein Rezidiv beobachtet [254].

### 3.7 Rektum-NET

#### EMPFEHLUNG 3.18

Bis 1 cm große, gut differenzierte NET des Rektums G1 sollen endoskopisch reseziert werden.

*Starke Empfehlung, starker Konsens*

Neuroendokrine Tumoren (NET) des Rektums werden heutzutage 30- bis 35-fach häufiger festgestellt als noch vor 40 Jahren [255, 256]. Rektum-NET entwickeln in der Regel kein hormonelles Syndrom und bleiben lange Zeit asymptomatisch. Ihre Diagnose erfolgt meist im asymptomatischen Stadium und oftmals im Rahmen einer Vorsorgekoloskopie [255, 256].

Neuroendokrine Tumoren des Rektums, die auf die Mukosa/Submukosa beschränkt sind, einen Durchmesser bis maximal 10 mm besitzen, eine niedrige proliferative Aktivität (Ki-67 < 2%, G1) zeigen und weder lymphovaskulär noch angioinvasiv wachsen, können als NET ohne Risikofaktoren bezeichnet werden. Sie können endoskopisch reseziert werden [257 – 262]. Das Risiko einer stattgehabten Metastasierung ist bei ihnen gering [216, 257, 262, 263]. Für die endoskopische Resektion kommen die endoskopische Mukosaresektion ohne (EMR) oder mit Kappe (EMR-C), modifizierte endoskopische Mukosaresektionstechniken (EMR-L; EMR-CMI), oder die endoskopische Submukosadissektion (ESD) in Betracht. Kontrollierte große Studien, die die einzelnen Techniken prospektiv vergleichen, liegen nicht vor (s. hierzu auch Empfehlung 3.1).

Liegen Risikofaktoren in Form einer lymphovaskulären Angioinvasion, Infiltration der muskulären Wandschicht (Muscularis propria), Lymphknotenmetastasen oder einer erhöhten Proliferationsrate (Ki-67 > 10%) vor, soll Patienten ohne wesentliche Komorbiditäten zur Operation geraten werden [257, 260, 264]. Die Festlegung des Ki-67-Schwellenwertes von > 10% bei G2 erfolgt aufgrund von Expertenmeinungen. Gute Evidenz liegt nicht vor, ein geeigneter Cut-off-Wert sollte in weiteren Studien evaluiert werden.

Für Patienten mit kleinen (< 1 cm) rektalen NET und G2-Differenzierung und Patienten mit rektalen NET zwischen 10 und 20 mm Größe und G1-Differenzierung liegen keine einheitlichen Studien und Leitlinienempfehlungen vor. Aufgrund der lückenhaften Datenlage sollte jedoch in diesen Fällen in Abhängigkeit weiterer Risikofaktoren (s. o.) und in Abhängigkeit von Alter und Komorbiditäten zwischen einem lokal endoskopischen oder einem radikal chirurgischen Verfahren entschieden werden.

#### EMPFEHLUNG 3.19

Vor einer endoskopischen Therapie histologisch gesicherter, bislang nicht abgetragener Rektum-NET sollte eine Endosonografie durchgeführt werden.

*Empfehlung, starker Konsens*



Zur genauen Größenbestimmung des Rektum-NET, zum Ausschluss einer Infiltration tieferer Darmwandschichten (Muscularis propria) sowie zum Ausschluss von Lymphknotenmetastasen soll vor der endoskopischen Resektion eine Endosonografie erfolgen [265].

Weiterführende diagnostische Maßnahmen wie MRT des Beckens, CT, Somatostatin-Rezeptor-Szintigrafie sind bei gut differenzierten Rektum-NET < 1 cm präinterventionell nicht erforderlich. Anders verhält es sich bei Rektum-NET > 1 cm, bei V. a. Lymphknotenmetastasen, bei lymphatischer und/ oder Angioinvasion, bei Infiltration der Muscularis propria oder bei einer Proliferationsrate von  $\geq 2\%$ . Zudem soll bei allen Patienten mit Rektum-NET eine komplette Koloskopie durchgeführt werden, um multifokale NET sowie synchrone Adenome und Adenokarzinome des Dickdarms festzustellen und entsprechend zu behandeln.

#### EMPFEHLUNG 3.20

Besteht makroskopisch der Verdacht auf einen endoskopisch R0-resektablen, gut differenzierten Rektum-NET, sollte auf die Biopsieentnahme verzichtet werden.

*Empfehlung, starker Konsens*

Initiale Biopsieentnahmen aus einem Rektum-NET können infolge der Narbenbildung die R0-Resektionsrate einer späteren endoskopischen Resektion verringern [266].

#### EMPFEHLUNG 3.21

Biopsisch gesicherte 1 – 5 mm große, gut differenzierte Rektum-NET G1, die endoskopisch-makroskopisch nicht mehr auffindbar sind und nicht angioinvasiv wachsen, sollten nach 1 Jahr rektoskopisch und endosonografisch nachuntersucht werden. Bei unauffälligen Befunden kann auf eine weitere Nachsorge verzichtet werden.

*Empfehlung bzw. offene Empfehlung, starker Konsens*

Es handelt sich hierbei immer um Rektum-NET von < 1 cm im Durchmesser; i. d. R. sind es 1 – 5 mm große, gut differenzierte (G1-) NET, die mittels Biopsiezange abgetragen wurden und histologisch keine lymphovaskuläre Infiltration aufweisen [257, 265]. Angesichts der guten Prognose von 1 – 5 mm großen, gut differenzierten (G1) und nicht-angioinvasiv wachsenden NET des Rektums ist eine rektoskopische und endosonografische Kontrolluntersuchung nach 1 Jahr ausreichend. Nicht mehr auffindbare Rektum-NET mit anderen Charakteristika sollen in einem Referenzzentrum vorgestellt werden. Vergleichende Studien liegen nicht vor. Um das Auffinden kleiner Rektum-NET zu erleichtern, ist bei der initialen Endoskopie ggfls. eine Markierung (z. B. mit Tusche) empfehlenswert.

#### EMPFEHLUNG 3.22

Inkomplett abgetragene, gut differenzierte Rektum-NET ohne lymphatische oder Angioinvasion, ohne Lymphknotenmetastasen, ohne Infiltration der Muscularis propria und einer Größe < 10 mm können einer nochmaligen endoskopischen Resektion unterzogen werden.

*Offene Empfehlung, Konsens*

Bei inkomplett abgetragenen, gut differenzierten Rektum-NET ohne lymphatische oder Angioinvasion, ohne Lymphknotenmetastasen, ohne Infiltration der Muscularis propria und einer Größe < 10 mm kommen prinzipiell die nochmalige endoskopische oder die transanale (mikrochirurgische) Resektion in Frage [264, 267, 268]. Unabhängig vom gewählten Verfahren soll die erfolgreiche R0-Resektion des Rektum-NET histologisch bestätigt werden.

Bei fraglich inkomplett abgetragenem G1-differenzierten Rektum-NET < 1 cm und ohne Risikofaktoren sollen kurzfristig als auch nach 1 Jahr Kontrollbiopsien entnommen werden. Sind diese Kontrollen sowie die Endosonografie nach 1 Jahr unauffällig, kann auf weitere Kontrollen verzichtet werden. Bei Resektion von gut-differenzierten Rektum-NET > 1 cm soll eine langfristige, jährliche Nachsorge erfolgen.

#### EMPFEHLUNG 3.23

Nach kurativer endoskopischer Resektion von gut differenzierten (G1-) Rektum-NET (ohne Risikokonstellation) von < 1 cm soll eine endoskopische Kontrolle (Rektoskopie und Endosonografie) nach 1 Jahr erfolgen. Wenn diese unauffällig ist, kann auf weitere Nachsorgeuntersuchungen verzichtet werden.

*Starke Empfehlung bzw. offene Empfehlung, starker Konsens*

Vergleichende Studien zur Nachsorge liegen nicht vor. Angesichts der exzellenten Prognose von G1-gut-differenzierten Rektum-NET von < 1 cm und ohne Risikokonstellation sollte insbesondere bei älteren Patienten keine regelhafte Nachsorge erfolgen. Eine einmalige Kontrolle nach 1 Jahr mittels Rektoskopie und Endosonografie soll angeboten werden.

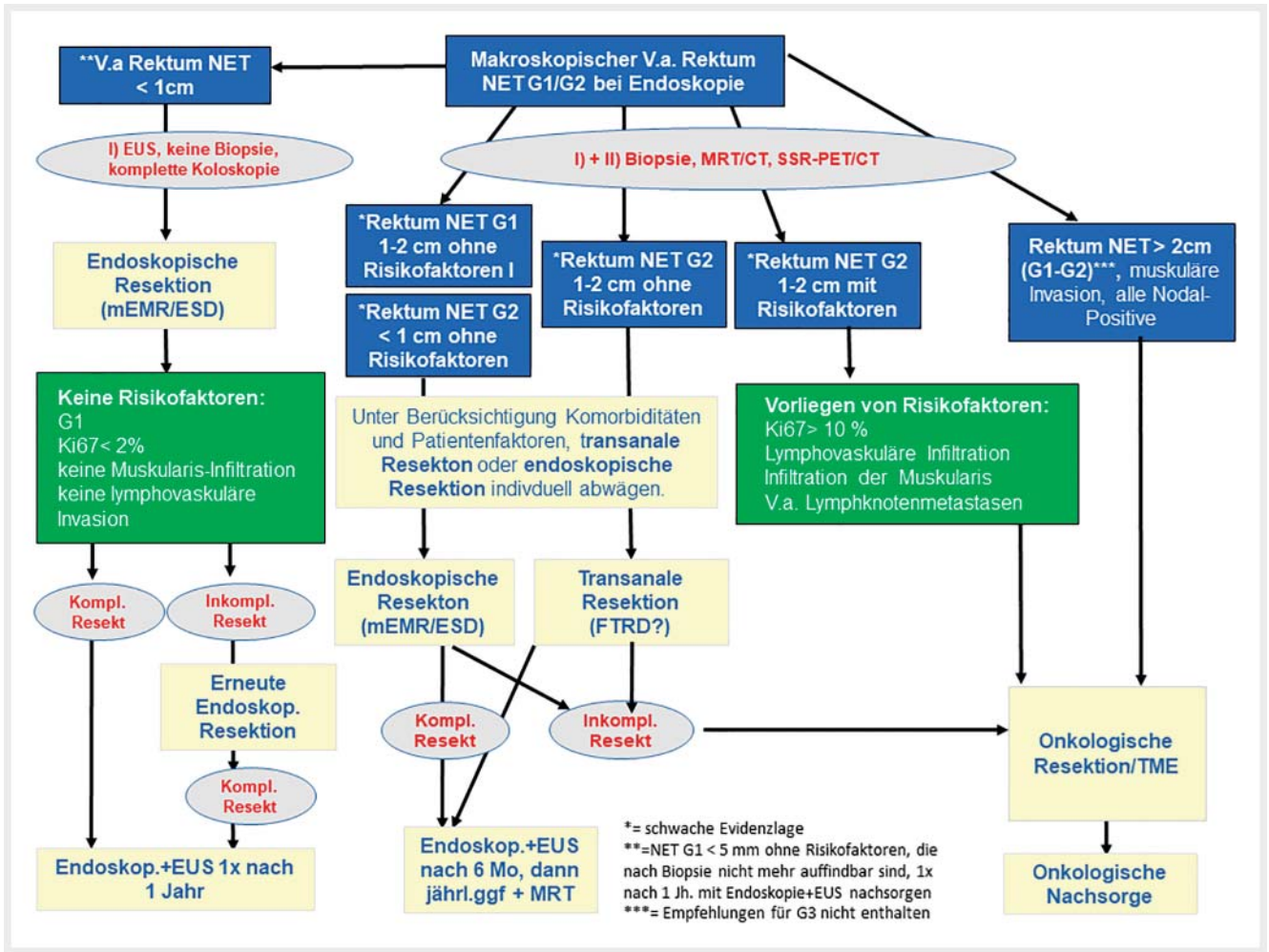
Das Vorgehen bei gut differenzierten Rektum-NET wird im Therapiealgorithmus 1 zusammengefasst ► **Abb. 1**.

### 3.8 Pankreas-NET

#### EMPFEHLUNG 3.24

Zur symptomatischen Therapie eines resektablen Insulinoms kann eine EUS gesteuerte endoskopisch-ablative Therapie bei Kontraindikation zur Operation erwogen werden.

*Offene Empfehlung, starker Konsens*



► Abb. 1 Therapiealgorithmus 1: Vorgehen bei gut differenzierten NET des Rektum.

Die Therapiemöglichkeiten von Insulinomen sind vielfältig [121]. In Fällen einer insuffizienten Kontrolle des Hyperinsulinismus kann eine endosonografisch gesteuerte ablative Therapie erfolgen. Einzelfallberichte bzgl. dieser Therapie belegen eine gute Symptomkontrolle [269 – 271].

eventueller Lymphknotenmetastasen möglich ist und keine diffusen extrahepatischen Fernmetastasen vorliegen.  
*Empfehlung, starker Konsens*

## 4. Chirurgische Therapie

### 4.1 Allgemeine Fragen zur Chirurgie bei metastasiertem Leiden mit primär kurativem oder primär palliativem Anspruch

#### 4.1.1 Lebermetastasen NET G1 / G2

##### EMPFEHLUNG 4.1

Alle Lebermetastasen von Patienten mit G1/2-Tumoren, die operativ vollständig entfernbar erscheinen (siehe Definition ENETS), sollten reseziert werden. Dies sollte angestrebt werden, wenn die vollständige Entfernung des Primarius und

**EMPFEHLUNG 4.2**  
 Resektable Metastasen sollten reseziert werden, auch wenn ein Primärtumor nicht darstellbar ist.  
*Empfehlung, Konsens.*

So zeigt die Metaanalyse von Bacchetti et al. [272] mit 3 aus 2546 primär betrachteten Studien eine verbesserte Prognose bei R0/1-resezierten, als bei nicht operierten Patienten. Weitere Metaanalysen publizierter Studien bestätigen diese Daten mit 5-Jahres-Überlebensraten von 60 – 80 % nach Operation und etwa 30 % bei nicht operativer Therapie [273 – 275]). All diese Studien sind jedoch retrospektiv und meist univariat analysiert worden. Bei der multivariaten Analyse der Daten von Lesurtel ergibt sich kein Unterschied operierter gegenüber nicht operierter Patienten. Den

Vorteil der Operation weist auch die Analyse von Mayo [276] mit 339 Patienten und einer 5-Jahres-Überlebensrate von 54 % bei R0- und 33 % bei R1-resezierten Patienten auf. Bacchetti et al. [272] sehen bei dem nachgewiesenen Vorteil der Operation von Lebermetastasen zwischen R0- und R1-resezierten Patienten keinen Unterschied, wohingegen Watzka und Mitarbeiter [277] 10-Jahres-Überlebensraten von 90 % bei R0-Resektion, 53 % bei R1- und 51 % bei R2-Resektion sowie 19 % bei nicht operativem Vorgehen zeigen. Das 10-Jahres-Überleben in einem Kollektiv von 603 Patienten liegt nach der Erfahrung der Gruppe aus Uppsala bei operierten Patienten bei 67 %, bei mit RFA und TAE/TACE therapierten bei 41 – 75 % und bei nicht lokal behandelten Patienten bei 28 %. Werden die Patienten jedoch in einer matched Analyse verglichen, weist die Operation gegenüber der RFA sowie RFA und Operation keinen Überlebensvorteil gegenüber der Kontrolle auf, der Vorteil der Operation liegt in der geringeren Tumor-Progression [278]. Für den Vergleich Operation vs. Embolisation hatte Osborne schon 2006 [279] den Vorteil der Chirurgie gezeigt. Auch die Daten von Du et al. [280] an 74 operierten und 56 nicht operativ therapierten Patienten mit NEN und Lebermetastasen weisen den Vorteil chirurgischer Therapie auf mit 5-Jahres-Überlebensraten von 40,5 vs. 5,4 %.

Letztendlich ist die Indikation zur Resektion der Lebermetastasen eine interdisziplinär im Tumorboard zu fällende, die das Tumorumfolumen, Ausbreitungsmodus und Proliferationsgrad sowie individuelle Patientenfaktoren berücksichtigen muss.

Auch für CUP-Syndrome gilt, dass isolierte, vollständig resektable Metastasen chirurgisch entfernt werden sollten, zumal teilweise bei der Operation der Metastasen der Primarius entdeckt wird [281].

#### EMPFEHLUNG 4.3

Bei der meist multifokalen Metastasierung sollte unter kurativer Intention oder dem Ziel der Symptomkontrolle parenchymsparenden Resektionen der Vorzug geben werden.

*Empfehlung, starker Konsens*

#### EMPFEHLUNG 4.4

Bei Patienten mit NET G1/2 2546 sollte die Entscheidung zur 1- oder 2-zeitigen Entfernung des Primärtumors und seines Lymphknotenabflussgebietes sowie vorhandener Lebermetastasen vom Allgemeinzustand des Patienten und der Ausdehnung des Eingriffs abhängig gemacht werden. Die hepatische Resektion kann damit ggf. auch in einer zweiten Sitzung erfolgen.

*Empfehlung, starker Konsens*

#### EMPFEHLUNG 4.5

Bei allen Patienten mit Lebermetastasen eines NET, die operiert werden, kann eine Cholezystektomie erwogen werden.

*Empfehlung offen, Konsens*

Eine kürzliche internationale Konsensus-Konferenz [282] und die ENETS „Standards of Care“-Empfehlungen [283] kamen zum Schluss, dass allein aufgrund der Ausdehnung der Lebermetastasierung nur in 20 – 57 % der Fälle eine operative Resektion (auch als Major-Resektion) bei Typ 1 und in ausgewählten Fällen Typ 2 zu empfehlen ist (Typ 1 = einzelne Metastase jeder Größe, Typ 2 = isolierte Hauptmasse der Metastase in einem Leberlappen, immer begleitet von isolierten, resektablen Metastasen im anderen Leberlappen; Typ 3 = disseminierte Metastasierung, immer mit multiplen Metastasen in beiden Leberlappen [284]), wenn >90 % der Metastasen entfernt werden können. Dies ist auch nur bei hochdifferenzierten NEN Grad 1 und 2 sinnvoll, wenn kein gleichzeitig nachweisbares Karzinoid-Herz-Syndrom/Hedinger-Syndrom vorliegt und wenn mehr als 30 % Leber belassen werden. Die Mortalität der Operation sollte unter 5 % liegen (ggf. mehrzeitiges Vorgehen) [285 – 287]. Die Entscheidung zu einem 1- oder 2-zeitigem Vorgehen muss bei jedem Patienten individuell getroffen werden. Für die Entscheidung spielen Patientenfaktoren (Allgemeinzustand und notwendige Ausdehnung des hepatischen Eingriffs) die wichtigste Rolle.

Da eine Cholezystolithiasis bei NEN-Patienten häufiger vorzukommen scheint, insbesondere bei denen unter SSA-Therapie, wurde bis vor wenigen Jahren regelhaft eine Cholezystektomie auch bei asymptomatischen Patienten empfohlen. Allerdings gibt es bisher keine prospektiv randomisierte Studie, die eine erhöhte Inzidenz von klinischen Beschwerden im Sinne einer symptomatischen Cholezystolithiasis bei SSA-Therapie belegen. Deshalb kann die Entscheidung zur begleitenden Cholezystektomie im Falle einer Operation in Abhängigkeit von technischen und klinischen Aspekten (z. B. vorhandene Cholelithiasis, frühere Episoden einer Cholezystitis, geplante TAE oder SIRT von Lebermetastasen) erwogen werden.

#### 4.1.2 Lebermetastasen NEN G3

##### EMPFEHLUNG 4.6

Lebermetastasen von Patienten mit NEC sollten nicht primär reseziert werden.

*Empfehlung, starker Konsens*

##### EMPFEHLUNG 4.7

Solitäre Metastasen bei G3 CUP können in Einzelfällen reseziert werden.

*Empfehlung offen, Konsens*

Ausnahmen sind jedoch kritisch zu prüfen, wenn begrenzte G3-Tumoren und Metastasen vorliegen. Du et al. [280] konnten bei 36 Patienten, von denen 26 operiert wurden und 12 eine nicht operative Tumorthherapie erhielten, einen Überlebensvorteil der operierten Patienten nachweisen. Doch ist dies eine retrospektive Studie, in der die operierten und konservativ therapierten Patienten nicht unbedingt vergleichbar waren. Die neue ENETS-Leitlinie

(2016) sieht bei einer Fernmetastasierung bei NEC keine OP-Indikation.

#### 4.1.3 Primärtumorresektion bei nicht kurativ resektablen NET

##### EMPFEHLUNG 4.8

Die Entfernung des Primarius kann auch bei nicht kurativ resektablen Metastasen indiziert sein, wenn der Primarius Beschwerden verursacht oder um Komplikationen (z. B. Ileus) vorzubeugen.

*Empfehlung offen, starker Konsens*

Die Untersuchungen der Gruppe aus Uppsala für NEN des Dünndarms zeigen [288], dass die Entfernung des Primärtumors und abdomineller Lymphknotenmetastasen positive prognostische Faktoren darstellen. Dies bestätigt die Arbeit von Keutgen et al. [289] anhand der SEER-Daten aus den Jahren 1973 bis 2011 auch für 401 Patienten mit malignen, funktionellen NEN des Pankreas.

#### 4.1.4 Indikation zur Debulking-Operation

##### EMPFEHLUNG 4.9

Debulking-Operationen können indiziert sein, wenn dadurch lokale Beschwerden verbessert oder ein hormonelles Syndrom, das medikamentös nicht ausreichend therapierbar ist, durch die Resektion eines Großteils der Tumorlast verbessert wird.

*Empfehlung offen, starker Konsens*

Hierzu liegen keine Studiendaten vor. Angestrebt wird eine Größenreduktion, die möglichst ca. 90 % der Tumorlast darstellen sollte. Wie o. g. kann dies aus rein funktionellen Erwägungen, aber auch bei nicht funktionellen Tumoren bei lokalen Problemen erfolgen. Eine Debulking-Resektion kann auch mit einer lokal ablativen Maßnahme wie RFA kombiniert werden, insbesondere um Major-Resektionen zu vermeiden. Die Entfernung von Lebermetastasen und der Gallenblase ohne Resektion des NEN Primarius erscheint nur sinnvoll, wenn der Primarius so klein ist, dass er schwer auffindbar ist oder ein hormonelles Syndrom im Vordergrund steht, das medikamentös nur unzureichend behandelt werden kann.

#### 4.1.5 Indikation zur Lebertransplantation bei NET G1 / G2 mit disseminierter Lebermetastasierung (Typ 3 nach ENETS)

##### EMPFEHLUNG 4.10

Bei selektionierten Patienten mit funktionellen NET G1 / G2 und einem medikamentös nicht beeinflussbaren hormonellen Syndrom, oder Patienten mit nicht funktionellen Tumoren und einer diffusen nicht resektablen Lebermetastasierung, die auf alle anderen verfügbaren Behandlungsoptionen nicht ansprechen, kann eine Lebertransplantation erwogen werden.

*Empfehlung offen, starker Konsens*

Die Analyse von 213 bei NEN durchgeführten Lebertransplantationen konnte zeigen, dass mit verbesserter Patientenauswahl und Transplantations-Erfahrung die 5-Jahres-Überlebensrate von 62 % vor dem Jahr 2000 auf 82 – 99 % zwischen 2000 – 2009 anstieg [290]. Besonders auch deshalb, weil Faktoren für eine schlechte Prognose (Hepatomegalie, große Lebermetastasen, gleichzeitige Whipple'sche Operation oder Milzentfernung, Alter > 50.LJ, hohes Grading) berücksichtigt wurden. Jedoch ist nach Norlen [291] bei einem Vergleich der Lebenserwartung von für die Transplantation in Frage kommenden Patienten (78/672 Pat.) der Erfolg anderer Therapien so groß, dass dadurch das zu erwartende 5-Jahres-Überleben der transplantierten Patienten mit realen 97 % übertroffen wird. Das Expertengremium im Rahmen einer kürzlichen Konsensus-Konferenz hat somit auch keine Empfehlung zur Indikation der LTX herausgegeben, und nur auf die Notwendigkeit der Beachtung strikter Kriterien hingewiesen [282]. Diese Kriterien umfassen nach ENETS Alter < 50.LJ, Ki-67 < 10 %, keine extrahepatische Metastasierung, Primärtumor entfernt, stabile Erkrankung über 6 Monate und nicht resektable Lebermetastasen.

#### 4.1.6 Knochenmetastasen und/ oder Fernmetastasen von NET G1 / G2 in anderen Organen (z. B. ZNS, PC, Peritoneum)

##### EMPFEHLUNG 4.11

Extrahepatische, nicht-ossäre Fernmetastasen von NET G1 / G2, die mit geringer Morbidität vollständig entfernt werden können, sollten chirurgisch entfernt werden, wenn damit Tumorfreiheit erzielt oder Komplikationen verhindert bzw. therapiert werden können.

*Empfehlung, Konsens*

##### EMPFEHLUNG 4.12

Eine Peritonektomie bei Peritonealmetastasierung kann bei umschriebener lokaler Aussaat von G1/2-Tumoren erwogen werden.

*Empfehlung offen, Konsens*



**EMPFEHLUNG 4.13**

Eine HIPEC-Therapie sollte außerhalb von Studien nicht durchgeführt werden, da diese gegenüber alleiniger zytoreduktiver Therapie bisher keinen Benefit gezeigt hat.

*Empfehlung, Konsens*

In der einzigen publizierten Studie zur Bedeutung chirurgischer Optionen bei Peritonealmetastasierung bei NEN G1 / G2 [292] scheint eine zytoreduktive Therapie bei Peritonealmetastasierung möglicherweise einen positiven Effekt aufzuweisen. Eine HIPEC-Therapie hatte gegenüber alleiniger zytoreduktiver Therapie keinen positiven Effekt. Sie kann nicht empfohlen werden.

## 4.2 Spezielle Empfehlungen zur chirurgischen Therapie von NEN nach Organursprung

### 4.2.1 CUP-NEN

**EMPFEHLUNG 4.14**

Bei einer abdominalen Manifestation von gut differenzierten NET mit unbekanntem Ursprung (CUP) (G1 / G2) kann eine diagnostische Laparotomie erwogen werden, wenn die nicht-invasive Diagnostik ohne Primärtumornachweis blieb.

*Empfehlung offen, Konsens*

Chirurgische Therapieoptionen sollten bei gut differenzierten NET bedacht werden, da die chirurgische Exploration sowohl diagnostisch zur Primarius-Suche als auch mit kurativem Ansatz bei nicht diffuser Metastasierung eingesetzt werden [293] kann. Intraoperativ sollte der Dünndarm bimanuell durchgemustert werden, da Dünndarm-NEN sich häufig hinter dem CUP-Syndrom verbergen. Selten können es aber auch pankreatische oder duodenale NEN sein, sodass die Exploration dieser Abschnitte und die intraoperative Sonografie des Pankreas berücksichtigt werden sollten. Bei gut differenzierten NEN-CUP's mit abdominalen Manifestation ist bei operablen Patienten die chirurgische Exploration zu erwägen. Häufig kann der Primärtumor so im Dünndarm und seltener im Pankreas lokalisiert werden. Selbst die Resektion von Metastasen ohne den Nachweis eines Primärtumors kann gute Langzeiterfolge zeigen [294].

### 4.2.2 Magen-NEN

#### 4.2.2.1 Magen-NEN Typ 1 und Typ 2

**EMPFEHLUNG 4.15**

Eine chirurgische Resektion von Typ-1/2-Magen-NEN sollte unabhängig von einer Multiplizität bei einer Größe > 2 cm, bei Angioinvasion, Infiltration der M. propria und/ oder Nachweis von Lymphknotenmetastasen erfolgen.

*Empfehlung, starker Konsens*

**EMPFEHLUNG 4.16**

Ist das Magen-NEN > 2 cm, infiltriert die Submukosa und liegen keine Zeichen lokaler Lymphknotenmetastasen vor, kann eine lokale Resektion (Wedge-Resektion) oder eine formale Magenteilresektion vorgenommen werden.

*Empfehlung offen, starker Konsens*

**EMPFEHLUNG 4.17**

Bei Typ-1/2-Magen-NEN soll eine onkologische Magenresektion (partiell, subtotal oder total) mit systematischer D2-Lymphadenektomie nur bei prä- oder intraoperativ nachgewiesenen Lymphknotenmetastasen vorgenommen werden.

*Starke Empfehlung, Konsens*

Das Management der Magen-NEN hängt vom jeweiligen Typ (Typ 1 – 4, siehe Kapitel 3 Endoskopische Therapie) ab, da dieser entscheidend ist für die Vorhersage des malignen Potenzials und der Prognose [295]. Eine chirurgische Resektion bei Typ-1- (auf dem Boden einer chronisch atrophischen Gastritis: CAG) und Typ 2 (im Rahmen eines Gastrinoms) NET sollte durchgeführt werden, wenn der Tumor > 2 cm ist, die M. propria infiltriert, positive Resektionsränder nach endoskopischer Resektion (EMR/ESD) oder Lymphknotenmetastasen vorliegen [296, 297]. Aufgrund fehlender Evidenz kann keine klare Empfehlung zum Ausmaß der Magenresektion gemacht werden. In der Abwesenheit von lokoregionären Lymphknotenmetastasen sind organsparende Magenresektionen (z. B. Wedge-Resektion, 2/3-Magenresektion) ohne systematische Lymphadenektomie ausreichend.

Eine Antrektomie ist eine mögliche Therapieoption für Patienten mit multifokalen (> 6 Läsionen, 3 – 4 Läsionen > 1 cm), invasiven oder rekurrenden Typ1-NEN. Die Antrektomie entfernt die G-Zellen-vermittelte Hypergastrinämie und führt zur Regression der gastrischen NEN in über 90 % der Fälle [295, 298], wird jedoch heute sehr selten durchgeführt. Im Falle von Lymphknoten- oder resektablen Lebermetastasen ist eine subtotale/totale Gastrektomie mit systematischer D2-Lymphadenektomie zu erwägen.

Typ-2-Magen-NEN sind im allgemeinen auch gut differenziert (G1 oder G2), obwohl eine Invasion der M. propria und Metastasen in regionäre Lymphknoten und die Leber (5 – 30 %) häufiger als bei Typ 1 auftreten [129, 299]. Die tumorbedingte Sterblichkeit liegt bei etwa 5 %.

Alle Typ-2-Läsionen > 1 cm sollten aufgrund ihres Metastasierungsrisikos endoskopisch oder chirurgisch reseziert werden, insofern nicht bereits eine Metastasierung durch einen anderen Primarius vorliegt. Eine endoskopische Resektion sollte bei Tumoren < 2 cm ohne Infiltration der M-propria und ohne Metastasierung primär vorgenommen werden. Eine chirurgische Resektion ist analog zu den Typ-1-Magen-NEN bei invasiv wachsenden oder lokoregionär metastasierten Typ-2-NEN indiziert. Beim Typ-2-NEN spielt die Antrektomie keine Rolle, da die Hypergastrinämie nicht vom Magenantrum herrührt. Vielmehr sollte die Therapie der Typ-2-NEN auch die Beseitigung der Quelle der Hypergastrinämie



anstreben, die entweder durch eine chirurgische Exzision der Duodenalwandgastrinome (durch Duodenotomie mit Lymphadenektomie oder eine partielle Duodenopankreatektomie) oder durch eine medikamentöse Therapie mit PPI ggf. unterstützt durch eine Therapie mit SSA erfolgen kann.

Ein ggf. synchron vorliegender pHPT mit Hyperkalzämie im Rahmen des MEN1-Syndroms kann die Gastrinproduktion und ggf. auch die ECL-Zellen des Magens stimulieren. Da nach operativer Sanierung des pHPT und damit der Hyperkalzämie reproduzierbar eine Rückbildung von Typ-2-Magen-NEN beschrieben wurde, sollte ein pHPT bei Vorliegen von Typ-2-Magen-NEN operativ saniert werden [300, 301].

#### 4.2.2.2 Magen-NEN Typ 3 und 4

##### EMPFEHLUNG 4.18

Typ-3- und 4-Magen-NEN > 1 cm ohne Fernmetastasen sollten primär operiert werden.

*Empfehlung, Konsens*

##### EMPFEHLUNG 4.19

Die chirurgische Therapie der Typ-3- und 4-Magen-NEN sollte analog der Therapie des Adenokarzinoms mit subtotaler/totale Gastrektomie und systematischer D2-Lymphknotendisektion erfolgen.

*Empfehlung, starker Konsens*

##### EMPFEHLUNG 4.20

Die chirurgische Resektion von Lebermetastasen und des Primärtumors kann bei Typ-3-Magen-NEN erwogen werden, wenn eine lokale R0-Situation erreichbar ist.

*Empfehlung offen, Konsens*

Typ-3/4-Magen-NEN sind bei Diagnosestellung meist lokal fortgeschritten (> 2 cm) und weisen einen aggressiven Verlauf mit früher Metastasierung auf. Obwohl die Datenlage hierzu spärlich und von niedrigem Evidenzgrad geprägt ist, erscheint es logisch, dass die Entscheidung zur chirurgischen Resektion und die Festlegung des Resektionsausmaßes den Prinzipien und Leitlinien der chirurgischen Therapie des Adenokarzinoms des Magens folgen sollte. Je nach Lokalisation des Tumors sollte eine subtotale oder totale Gastrektomie mit systematischer D2-Lymphadenektomie erfolgen [98]. Eine Ausnahme bilden hier möglicherweise kleine, G1/G2 differenzierte Typ-3-NEN (< 1 cm), welche auf die Submukosa beschränkt sind und keine lymphovaskuläre Invasion aufweisen. Kwon et al. berichteten über 50 Patienten mit Typ-3-Magen-NEN, die endoskopisch reseziert wurden. Nach einer Nachbeobachtung von median 43 Monaten traten bei keinem der Patienten ein Tumorrezidiv oder Metastasen auf [221], sodass die endoskopische Resektion bei dieser Konstellation eine Alternative zur Operation

darstellt (siehe hierzu Empfehlung im Kapitel 3 Endoskopische Therapie). Das therapeutische Vorgehen ist bei höherer Proliferationsrate im Einzelfall interdisziplinär zu diskutieren. Bei Patienten mit fernmetastasierten Typ-3/4-Magen-NEN sollte in erster Linie eine systemische Therapie, wie in Abschnitt Medikamentöse Therapie Kapitel 5.2.2 empfohlen, in Betracht gezogen werden.

#### 4.2.3 Sporadische duodenale NEN

##### EMPFEHLUNG 4.21

Nicht-funktionelle duodenale NET über 2 cm und alle duodenalen Gastrinome ohne diffuse Fernmetastasierung sollten reseziert werden, wenn keine signifikante Komorbidität gegen eine Operation spricht.

*Empfehlung, starker Konsens*

##### EMPFEHLUNG 4.22

Nicht-funktionelle duodenale NET zwischen 1 – 2 cm sollten operativ reseziert werden, wenn Risikofaktoren wie Infiltration der Muscularis propria, lymphovaskuläre Invasion, ein Ki-67 > 2% oder Lymphknotenmetastasen vorliegen.

*Empfehlung, starker Konsens*

##### EMPFEHLUNG 4.23

Bei nicht-funktionellen und funktionellen duodenalen NET < 2 cm ohne Hinweis auf Metastasen sollte eine lokale Exzision favorisiert werden.

*Empfehlung, starker Konsens*

##### EMPFEHLUNG 4.24

Bei allen Gastrinomen und bei V. a. Lymphknotenmetastasen nicht-funktioneller duodenaler NEN sollte eine systematische Lymphadenektomie erfolgen.

*Empfehlung, starker Konsens*

##### EMPFEHLUNG 4.25

Vor Operation eines duodenalen Gastrinoms sollte das Vorliegen eines MEN1-Syndroms und ggf. eines pHPT abgeklärt sein.

*Empfehlung, starker Konsens*

Duodenale NEN machen 1 – 4% aller klinisch behandelten NEN aus, sind jedoch bei pathologisch anatomischer Untersuchung häufiger zu finden und werden basierend auf den SEER-Daten der

Jahre 1983–2010 [302] immer häufiger diagnostiziert (0,27/100 000 1983 und 1,0/100 000 2010).

Die in über 90 % weniger als 2 cm messenden und funktionell nicht in Erscheinung tretenden Tumoren zeigen immunhistochemisch meist eine Expression für Somatostatin, bei erhöhter Ki-67-Rate dagegen vermehrt eine Calcitonin-Expression. In beiden Fällen ist bei kleinem Primärtumor und Fehlen hormoneller Symptome die endoskopische Entfernung der rein submukösen Tumore ausreichend [303, 304].

Rosentraeger et al. [305] beobachteten bei einem Vergleich von 41 Patienten, dass bei Tumoren ohne Zeichen hormoneller Symptome seltener Metastasen nachgewiesen werden als bei Tumoren mit hormonellen Syndromen (6 vs. 75 %).

Bei Patienten mit Morbus Recklinghausen und bei MEN1-Patienten ist das multiple Auftreten dieser kleinen Tumoren die Regel, welches bei sporadischen Tumoren in etwa 10 % zu erwarten ist, was zur engmaschigeren biochemischen (Gastrin, PP etc.) und endoskopischen Kontrolle auch nach vollständiger Abtragung des Befundes führen sollte.

Fischer et al. [306] und Kachare et al. [226] verwenden bei sporadischen Tumoren (>90 % aller duodenalen NEN) die Tumorgroße als Maß für die Wahrscheinlichkeit des Auftretens von Lymphknotenmetastasen. Basierend auf Daten von 949 Patienten mit duodenalen NEN schlagen Kachare et al. [226] vor, dass die bisherige Grenze für lokale Therapien von 1 cm auf 2 cm Tumorgroße heraufgesetzt werden kann. Patienten mit T1a und T1b zeigten in 4,7 % Lymphknotenmetastasen, wohingegen bei einer Größe von >2 cm in 20,8 % Lymphknotenmetastasen zu verzeichnen waren.

Frühzeitige Operationen sind dagegen bei periampullären Tumoren indiziert, da die Patienten häufig an intermittierenden Schmerzen (50–60 %) und wiederkehrender extrahepatischer Hyperbilirubinämie (>10 %) mit oder ohne Pankreatitis leiden [307].

Beger et al. [308] zeigen die Vorteile parenchymsparender Pankreasoperationen anhand von 503 Operationen periampullärer Tumore, von denen 10,3 % neuroendokrine Tumoren waren. So konnten in der Arbeit von Jang et al. [309] 195 periampulläre Tumore mittels MDCT schon präoperativ in pankreatische Karzinome (50,3 %) und andere Tumore (davon 26,7 % NEN) unterteilt und somit gezielt eine eingeschränkt radikale Vorgehensweise ermöglicht werden.

Dumitrascu et al. [310] vergleichen die Literatur und konnten zeigen, dass für die Prognose von Patienten mit periampullären neuroendokrinen Tumoren das Grading G1 + G2 vs. G3 und die Größe von bis zu 2 cm gegenüber mehr als 2 cm von entscheidender Bedeutung sind.

Sporadische Duodenalgastrinome metastasieren unabhängig von ihrer Größe sehr früh und bei über 50 % der Tumoren <10 mm liegen bereits Lymphknotenmetastasen vor [311]. Daher sollte bei allen sporadischen Duodenalgastrinomen eine chirurgische Exzision mit Lymphadenektomie im Gastrinodreieck durchgeführt werden [105, 311].

## 4.2.4 Pankreatische NEN

### 4.2.4.1 Sporadische nicht funktionelle pNEN

#### EMPFEHLUNG 4.26

Alle NF-pNEN >2 cm ohne diffuse Fernmetastasierung sollten reseziert werden, wenn nicht eine signifikante Komorbidität gegen eine Operation spricht.

*Empfehlung, starker Konsens*

#### EMPFEHLUNG 4.27

Asymptomatische NF-pNEN ≤2 cm können bei selektionierten Patienten überwacht werden.

*Empfehlung offen, starker Konsens*

#### EMPFEHLUNG 4.28

Das Ausmaß der Pankreasresektion (formal oder atypisch) sollte von der Größe (</>2 cm) und Lokalisation (Pankreas-Kopf und Hals versus Pankreas-Korpus und Schwanz; Tiefe im Gewebe; Abstand zum Ductus Wirsungianus) des NF-pNEN abhängig gemacht werden.

*Empfehlung, starker Konsens*

#### EMPFEHLUNG 4.29

Bei NF-pNEN ≤2 cm mit potenziell benignem Verhalten und prä- sowie intraoperativ unauffälligen Lymphknoten sollte keine systematische prophylaktische Lymphknotendissektion durchgeführt werden.

*Empfehlung, starker Konsens*

#### EMPFEHLUNG 4.30

Minimal-invasive Prozeduren bei NF-pNEN können bei selektionierten Patienten durchgeführt werden.

*Empfehlung offen, starker Konsens*

Grundvoraussetzung für die Diagnose eines pNEN ist der Nachweis einer hypervaskularisierten Läsion (CT/MRT) und eines positiven Somatostatin-Rezeptor-Nachweises mittels PET oder SRS. Bei einem geplanten konservativen Vorgehen kann die Verifizierung eines gut differenzierten G1/„low G2“-Tumors durch eine endosonografisch gesteuerte Feinnadelpunktion mit Bestimmung des Ki-67-Index angestrebt werden, was aber nicht selten technisch schwierig ist.

Die chirurgische Resektion ist die Therapie der Wahl für jeden lokalisierten nicht-funktionellen pNEN, da dies mit einem signifi-

kanten Überlebensvorteil assoziiert ist [312]. Allerdings können NF-pNEN  $\leq 2$  cm auch engmaschig beobachtet werden, da diese nur ein geringes Risiko von 6 % für eine Metastasierung haben [313]. Gaujoux et al. konnten in einer kürzlichen Studie an 46 Patienten mit NFP-NEN  $< 2$  cm bei einem medianen Follow-up von 34 Monaten zeigen, dass dies eine gangbare Option ist. Nur 8 Patienten (17 %) wurden nach einer medianen Zeit von 41 Monaten nach initialer Evaluation wegen einer Größenprogredienz operiert. Davon hatten alle 8 Patientinnen einen G1, nodal-negativen Tumor ohne vaskuläre oder peripankreatische Fettinvasion [314]. Ein intensives Follow-up in 3-monatlichen Abständen im ersten Jahr und in 6-monatlichen Abständen bis zum dritten Jahr wurde in der vorherigen Version der ENETS-Leitlinie für diese Patienten empfohlen [141]. In der neuesten Version der ENETS-Leitlinie [105] wurde das Follow-up aufgrund der neuen Daten gelockert, und bei niedrigem Ki-67 und Stabilität nach einer ersten Evaluation nach 6 Monaten wurden nachfolgend Follow-up-Intervalle von 6 – 12 Monaten empfohlen.

Die chirurgische Therapie von lokalisierten NF-pNEN schließt formale und atypische Resektionen ein. Diese hängen im Wesentlichen von der Tumorgröße und der Tumorlokalisierung ab. Tumoren  $> 2$  cm oder mit Verdacht auf Lymphknotenmetastasen sollten einer formalen Pankreasresektion zugeführt werden; bei Lokalisation im Kopf einer partiellen Pankreatikoduodenektomie, bei Läsionen im Pankreaskorpus und -schwanz einer Pankreaslinksresektion mit oder ohne Erhalt der Milz, was von der technischen Möglichkeit abhängt. Kleine pNEN ( $< 2 - 3$  cm), können auch durch atypische Resektionen, entweder durch eine Pankreaskorpusresektion oder Enukleation reseziert werden. Eine Enukleation sollte nur vorgenommen werden, wenn der Hauptpankreasgang sicher geschont werden kann. Der Hauptvorteil der atypischen Resektion ist, dass sie mit einer deutlich geringeren Beeinträchtigung der endokrinen und exokrinen Langzeitfunktion des Pankreas assoziiert ist als Standardresektionen. Auf der anderen Seite sind atypische Resektionen mit einer höheren Rate an Pankreasfisteln vergesellschaftet, obwohl diese meist transient und ohne große klinische Auswirkung sind. Eine systematische Lymphadenektomie ist bei atypischen Resektionen nicht erforderlich, allerdings sollte ein nodales Lymphknotensampling vorgenommen werden. Laparoskopische Pankreaslinksresektionen mit und ohne Erhalt der Milz sowie auch Enukleationen gelten inzwischen als sicher durchführbar mit den bekannten Vorteilen der minimalinvasiven Chirurgie für den Patienten [315]. Eine eindeutige Aussage bezüglich der Pankreaskopfresektion lässt sich bisher nicht machen. Bis zu welcher Größe eine atypische Pankreasresektion aus onkologischer Sicht sicher durchgeführt werden kann, ist bisher nicht definitiv belegt, allerdings kann aufgrund der derzeitigen Datenlage die 2cm-Grenze als sicher betrachtet werden [316].

#### 4.2.4.2 Sporadisches Insulinom

##### EMPFEHLUNG 4.31

Insulinome ohne chirurgisch inkurable Fernmetastasen sollen reseziert werden.

*Starke Empfehlung, Konsens*

##### EMPFEHLUNG 4.32

Bei potenziell gutartigen Insulinomen sollte die Enukleation (laparoskopisch oder offen) oder limitierte Pankreasresektion (laparoskopisch oder offen) einer formalen Pankreasresektion vorgezogen werden.

*Empfehlung, starker Konsens*

##### EMPFEHLUNG 4.33

Der intraoperative Ultraschall und die Möglichkeit eines intraoperativen histologischen Gefrierschnitts sollen zur sicheren intraoperativen Diagnose des Insulinoms vorgehalten werden.

*Starke Empfehlung, starker Konsens*

##### EMPFEHLUNG 4.34

Bei potenziell malignen Insulinomen (große Tumore und/oder V. a. Lymphknotenmetastasen) ohne Fernmetastasen soll die vollständige Resektion mit formaler Pankreasresektion und Lymphadenektomie durchgeführt werden.

*Starke Empfehlung, starker Konsens*

##### EMPFEHLUNG 4.35

Bei malignen Insulinomen mit resektablen Fernmetastasen soll die komplette Entfernung des Primärtumors und der Metastasen angestrebt werden.

*Starke Empfehlung, starker Konsens*

##### EMPFEHLUNG 4.36

Bei malignen Insulinomen mit chirurgisch nicht kurablen Fernmetastasen sollte die Entfernung des Primärtumors und ein Debulking der Fernmetastasen zur Verbesserung der Hypoglykämiesymptomatik erwogen werden.

*Empfehlung, starker Konsens*

##### EMPFEHLUNG 4.37

Eine blinde Resektion von Pankreasgewebe ohne intraoperativen Tumornachweis soll nicht durchgeführt werden. Bei Nichtauffinden des Insulinoms soll der Patient einer spezialisierten Einheit zur weiteren Diagnostik und Therapie zugewiesen werden.

*Starke Empfehlung, starker Konsens*

Bei einem Erwachsenen wird in etwa 90 % ein isoliertes Insulinom (etwa 90 % gutartig, 10 % maligne) erwartet und selten eine regionale pathologische Inselzellansammlung (Insulinomatose, NIPHS) [317].

Im Kleinkindesalter und in der Häufigkeit abnehmend auch bei Kindern und Jugendlichen wird bei fehlendem Tumornachweis eine fokale oder diffuse Verteilung pathologischer Inseln mit Insulinsekretion (regionale, gemischte oder diffuse Nesidioblastose) angetroffen [318, 319].

Mit biochemischem Nachweis der pankreatogenen Hypoglykämie und Ausschöpfung der bildgebenden Verfahren ist die Operationsindikation mit und ohne positiven Tumorbefund gegeben. Im Falle eines negativen Tumorbefundes sollte jedoch die regionalbedingte pathologische Insulinsekretion bekannt sein. Die Indikation zur Operation ist bei umschriebenen Insulinomen, die in über 90 % als gutartige Adenome in Erscheinung treten, grundsätzlich indiziert.

#### **Operationsverfahren bei Insulinomen ohne Fernmetastasierung**

Enukleation und limitierte Pankreasresektion werden formalen Pankreasresektionen gegenüber bevorzugt. Die Entscheidung über das offene oder laparoskopische Vorgehen wird von der Lage des Tumors im Pankreas und in Verbindung zum Pankreasgang bestimmt, sodass hieraus Enukleationen, Pankreasschwanzresektionen, mediale Pankreaskonsolenresektionen sowie Duodenum-erhaltende Pankreaskopfteilresektionen folgen können.

Zur Frage, ob das laparoskopische Vorgehen dem offenen Operieren überlegen ist, wurden inzwischen viele Daten gesammelt, die insgesamt Vorteile für das laparoskopische Vorgehen zeigen. So zeigt die systematische Literaturzusammenstellung von Mehrabi et al. [320] von 114 Artikeln und 6222 Patienten mit operiertem Insulinom, dass die laparoskopische Operation (n = 288 Pat.) gegenüber dem offenen Vorgehen (n = 4780 Pat.) weniger Fisteln, Abszesse und eine geringere Mortalität aufweist. In 56 % wurde das Insulinom enukleiert und in 32 % mittels einer distalen Resektion des Pankreasschwanzes entfernt.

Die Metaanalyse von Drymoussis et al. [321] verwendete 11 Artikel mit 906 Patienten und konnte für das laparoskopische Vorgehen eine geringere Komplikationsrate (38 vs. 48 %), einen geringeren Blutverlust durch die Operation, sowie eine kürzere Krankenhausverweildauer nachweisen. Die verkürzte Krankenhausverweildauer wurde in zwei weiteren Metaanalysen bestätigt [322, 323].

Für die Pankreasschwanzresektion stellt das endoskopische Vorgehen heute fraglos die zu bevorzugende Operationsmethode dar und ist nach eigener Erfahrung von Xourafas et al. an 171 Patienten mit einem kürzeren Krankenhausaufenthalt verbunden [324].

Im Falle möglicher maligner Tumoren mit V. a. Lymphknotenmetastasen oder nachgewiesenen Malignomen, sowie bei Insulinomen mit Fernmetastasen ist die formale Pankreasresektion im Sinne einer Linksresektion, erweiterter Linksresektion und einer PPPD mit regionaler Lymphadenektomie indiziert. Die Linksresektion kann ggf. auch eine Milzentfernung notwendig machen. Die Operation segmental auftretender pathologischer Inseln mit vermehrter Insulinproduktion (Insulinomatose, regionale NIPHS, regionale Nesidioblastose) erfolgt durch erweiterte Resektion

der betroffenen Pankreasregion ohne Notwendigkeit der Lymphknotendissektion. Dies schließt ggf. eine bis zu 90 %ige Resektion von Pankreasgewebe ein.

Eine Besonderheit stellen Insulinome im Pankreaskorpus dar. Hier ist zwischen erweiterter Linksresektion (offen oder laparoskopisch) und einer zentralen Konsolenresektion zu entscheiden. Die Konsolenresektion beinhaltet den Vorteil weniger Pankreasgewebe opfern zu müssen, geht aber mit der Versorgung des Pankreasgangs nach distal und proximal einher. So steigt nach Sudo et al. [325] die Rate der Nachblutungen auf 6–38 % an, die sonst unter 5 % lag. Die Rate exokriner Funktionsstörungen sank dafür von 21 auf 5 % bei den 19 Patienten mit einer Konsolenresektion. Diese funktionell guten Ergebnisse werden anhand von 36 Patienten mit zentraler Konsolenresektion und 26 Patienten mit erweiterter Linksresektion von Du et al. [326] bestätigt. In dieser Studie zeigte sich eine bessere Insulinreserve nach Glukosebelastung für die Patienten mit Parenchym-sparender Operation.

Der intraoperative Ultraschall ist heute eine notwendige Voraussetzung zur sicheren intraoperativen Diagnose des Insulinoms bei laparoskopischem Vorgehen. Beim offenen Vorgehen hat er zu einer Erhöhung der intraoperativen Erfolgsrate von etwa 80 % auf weit über 90 % geführt. So zeigt die Metaanalyse von Mehrabi et al., dass die Sensitivität der Inspektion und Palpation von 41,7 bis 96,4 % stark variierte, während sie für den intraoperativen Ultraschall in 76 % der Publikationen eindeutig über 90 % lag [320].

Bei V. a. ein malignes Insulinom (Größe des Tumors über 2 cm, irreguläre Tumorgrenze) und nachgewiesenen Lymphknotenmetastasen präoperativ oder intraoperativ ist die vollständige Dissektion der peripankreatischen Lymphknoten und des Ligamentum hepatoduodenale sowie die der periaortalen Lymphknoten indiziert. Die intraoperative Schnellschnittuntersuchung verdächtiger Lymphknoten ist zum Nachweis der Notwendigkeit einer systematischen Kompartimentdissektion hilfreich [327].

Die Schnellschnittuntersuchung des entfernten Tumors mit Diagnose eines „neuroendokrinen Tumors“ und der Anstieg der Serum-Glukosewerte nach Insulinomentfernung ohne Infusion glukosehaltiger Lösungen bestätigen den Erfolg der Operation [328]. Als Grenzwert wird ein Anstieg um 30 mg Glukose/dl nach 30 Minuten angegeben [320]. Dieses kann durch Nachweis eines Abfalls des Serum-Insulins nach Entfernung des Tumors und einer intraoperativen Ultraschallkontrolle des restlichen Pankreas ohne Hinweis auf einen weiteren noch vorhandenen neuroendokrinen Tumor ergänzt werden.

Bei präoperativ biochemischem Nachweis eines Insulinoms und einer positiven präoperativen Lokalisationsdiagnostik ist im Falle eines negativen intraoperativen Befundes die blinde Pankreasresektion nicht indiziert. Hier wird die intraoperative selektive Kalziumstimulation mit Venenblutentnahme empfohlen [320, 328]. Der präoperative Verdacht auf und eine Insulinomatose, Nesidioblastose oder eine NIPHS mit pathologischem SACL-Test ohne Nachweis eines intrapancreatischen Tumors beinhaltet die „blinde“ Resektion einer Pankreasregion [327]. Hier sollte der intraoperative Schnellschnitt zur Bestätigung der pathologischen Insel vorgenommen werden.

Als intraoperative Erfolgskontrolle können somit der Nachweis des neuroendokrinen Tumors im Schnellschnitt, der intraoperative Anstieg des Blutzuckers ohne Gabe von Glukose und ein intra-

operativer Schnell-Assay für Insulin mit Abfall nach Tumorentfernung genutzt werden. Letzterer ist jedoch bei den häufig relativ geringen Insulinsekretionen in seiner Aussagekraft fraglich und nicht ausreichend validiert [329].

#### 4.2.4.3 Sporadisches Gastrinom

##### EMPFEHLUNG 4.38

Die chirurgische Resektion mit dem Ziel der Heilung sollte bei allen Patienten mit sporadischem ZES ohne Lebermetastasen oder signifikante Komorbidität durchgeführt werden.  
*Empfehlung, starker Konsens*

##### EMPFEHLUNG 4.39

Für eine kurative Operation sollen die komplette Resektion des Primärtumors und eine systematische Lymphadenektomie im Gastrinodreieck erfolgen.  
*Starke Empfehlung, starker Konsens*

##### EMPFEHLUNG 4.40

Das Resektionsausmaß sollte von der Lokalisation des Primärtumors und seiner Nähe zum Pankreasgang abhängig gemacht werden.  
*Empfehlung, starker Konsens*

##### EMPFEHLUNG 4.41

Bei präoperativ negativer Bildgebung soll die weitere Diagnostik und Therapie an einem spezialisierten Zentrum erfolgen.  
*Starke Empfehlung, starker Konsens*

##### EMPFEHLUNG 4.42

Bei Nichtauffinden des Gastrinoms soll keine totale oder subtotale Magenresektion durchgeführt werden.  
*Starke Empfehlung, starker Konsens*

Beim sporadischen Gastrinom ist die Operation mit der kompletten Resektion des Primärtumors und des lokalen Lymphknotenabflussgebietes die einzige kurative Therapieoption [311, 330, 331]. Es konnte gezeigt werden, dass die chirurgische Resektion zu einem deutlich reduzierten Risiko für das Auftreten von Lebermetastasen und damit zu einem Anstieg des krankheitsbezogenen Überlebens führt [331, 332]. Daher sollte allen Patienten mit biochemisch nachgewiesenem ZES und einer bildgebend darstellbaren Läsion ohne Lebermetastasen und ohne signifikante Komorbidität die Operation empfohlen werden. Eine biochemische

Langzeitheilung nach Chirurgie kann in 20–50 % der Patienten mit sporadischem ZES erreicht werden [333]. Das Resektionsausmaß hängt von der Größe und Lokalisation des Gastrinoms ab. Pankreatische Gastrinome können enukleiert werden, wenn der Tumor > 3 mm vom Hauptpankreasgang entfernt ist. Distale Pankreasresektion unter Erhalt der Milz sollten bei im Pankreaschwanz lokalisierten Tumoren und eine Duodenotomie zur Detektion von kleinen Duodenalwandgastrinomen durchgeführt werden [331, 333–335]. Bei Patienten mit tief im Pankreaskopf gelegenen Gastrinomen oder solchen mit einer Persistenz nach Voroperation kann eine partielle Pankreatikoduodenektomie erwogen werden [333, 336, 337]. Unabhängig von der Lokalisation des Primärtumors sollte routinemäßig eine systematische Lymphadenektomie im Ligamentum hepatoduodenale, entlang der A. hepatica und retropankreatisch sowie eine intraoperative Leberexploration mittels intraoperativem Ultraschall durchgeführt werden, da Lymphknotenmetastasen sowohl von duodenalen als auch pankreatischen Gastrinomen in bis zu 90 % auftreten [311].

Bis zu 30 % der sporadischen Gastrinome können präoperativ nicht exakt lokalisiert werden. In dieser Situation kann nach multidisziplinärer Diskussion ebenfalls eine operative Exploration indiziert werden, da in bis zu 90 % der Fälle der Primärtumor intraoperativ durch den erfahrenen Chirurgen detektiert werden kann. Zudem hat eine kürzliche Studie gezeigt, dass Patienten mit einer präoperativ negativen Bildgebung ein längeres krankheitsfreies Überleben und 20-Jahres-Überleben nach der Resektion aufweisen als Patienten mit einer positiven Bildgebung [143].

Im Falle einer negativen präoperativen Bildgebung sollte die operative Exploration eine Komplettfreilegung des Pankreas mit bidigitaler Palpation und intraoperativem Ultraschall, eine Duodenotomie, gegebenenfalls mit duodenaler Transillumination und eine Routine-Lymphadenektomie im Gastrinom-Dreieck umfassen [338–341].

Zur laparoskopischen Resektion von Gastrinomen gibt es bisher nur vereinzelte Fallberichte. Die laparoskopische/Roboter-assistierte Resektion von Gastrinomen sollte nicht durchgeführt werden, da der Primärtumor häufig präoperativ nicht detektierbar ist und eine Duodenotomie mit Detektion von submukosal gelegenen Duodenalwandgastrinomen deutlich erschwert ist [95, 335].

#### 4.2.4.4 Seltene sporadische hormonproduzierende NENs (z. B. Vipom, Glukagonom)

##### EMPFEHLUNG 4.43

Metabolische Störungen, Elektrolytentgleisungen und Dehydrierungszustände sollten präoperativ bestmöglich ausgeglichen werden.  
*Empfehlung, starker Konsens*



**EMPFEHLUNG 4.44**

Bei nicht fernmetastasierten malignen seltenen funktionellen pNETs soll die vollständige Resektion mit formaler Pankreasresektion und Lymphadenektomie angestrebt werden.

*Starke Empfehlung, starker Konsens*

**EMPFEHLUNG 4.45**

Bei fernmetastasierten seltenen funktionellen pNETs mit resektablen Fernmetastasen sollte die komplette Entfernung des Primärtumors und der Metastasen angestrebt werden.

*Empfehlung, starker Konsens*

**EMPFEHLUNG 4.46**

Bei fernmetastasierten funktionellen pNETs mit nicht resektablen Fernmetastasen kann die Entfernung des Primärtumors und ein Debulking der Fernmetastasen aus funktionellen Gründen erwogen werden.

*Empfehlung offen, starker Konsens*

Die Diagnose profuser, Cholera-ähnlicher wässriger Diarrhö mit massivem Elektrolytverlust und eine Erhöhung des vasointestinalen Polypeptids lässt die Diagnose eines Vipoms vermuten. Bildgebend zeigt sich meist ein umschriebener, oft relativ großer Tumor, der in mehr als 50 % der Fälle bei Diagnose schon Lebermetastasen gesetzt hat. Selten sind Zufallsbefunde kleiner pankreatischer NEN mit VIP-Sekretion ohne das Vollbild des Vipoms. Aufgrund der lebensbedrohlichen Elektrolytverschiebung ist vor der Operation des funktionell aktiven Tumors der Wasser- und Elektrolytausgleich (bis über 20 Liter pro Tag) und die funktionelle Reduktion der Hormonbildung durch Somatostatin-Analoga indiziert. Im Falle fehlender Hormonsuppression durch entsprechende medikamentöse Somatostatin-Analoga kann die Notoperation indiziert sein.

Aufgrund des meist relativ großen und primär malignitätsverdächtigen Tumors ist die formale Pankreasresektion einschließlich der Lymphadenektomie anzustreben.

Gleiches gilt für Patienten mit Glukagonomen und häufig damit verbundener Diarrhö sowie den charakteristischen Hautnekrosen. Bei den Patienten liegt zusätzlich eine Hyperglykämie/eine diabetische Stoffwechsellage vor. Die Einstellung eines entgleisten Diabetes mellitus ist vor der Operation vorzunehmen.

Die formal vorzunehmende Pankreasresektion der häufig im Pankreasschwanz befindlichen Tumoren kann die gleichzeitige Splenektomie und Lymphadenektomie verlangen. Bei möglicher gleichzeitiger Splenektomie ist die präoperative Pneumokokkenimpfung zu empfehlen.

Kleine Glukagonome und Vipome unter 2 cm sind äußerst selten und können durch umschriebene Pankreasresektion ggf. mit Lymphadenektomie behandelt werden. Als postoperative Komplika-

kation treten bei Patienten mit Glukagonomen vermehrt Thrombosen auf (10 – 33 %), weshalb die Patienten als Hochrisikopatienten für postoperative thromboembolische Ereignisse eingestuft werden sollten und entsprechend auf eine ausreichende Thromboseprophylaxe geachtet werden muss.

**4.2.5 Ileojejunale NEN****EMPFEHLUNG 4.47**

Die chirurgische Resektion ileojejunaler NEN ist die Therapie der Wahl bei kurativer Intention.

*Starke Empfehlung, starker Konsens*

**EMPFEHLUNG 4.48**

Vor Operation eines ileojejunalen NEN mit Karzinoidsyndrom soll eine Herzbeteiligung/Hedinger Syndrom u.a mit einer Echokardiografie überprüft werden.

*Starke Empfehlung, starker Konsens*

**EMPFEHLUNG 4.49**

Aufgrund der möglichen Multifokalität der Tumore soll intraoperativ der gesamte Dünndarm durchgetastet werden.

*Starke Empfehlung, starker Konsens*

**EMPFEHLUNG 4.50**

Vor Operation eines Dünndarm-NETs bei einem Patienten mit Karzinoid-Syndrom sollten perioperativ Somatostatin-Analoga zur Vermeidung einer Karzinoidkrise gegeben werden.

*Empfehlung, starker Konsens*

Alle Patienten mit ileojejunalen NET sollten als Kandidaten für eine potenziell kurative Operation durch ein interdisziplinäres Team einschließlich eines erfahrenen Viszeralchirurgen evaluiert werden. Die kurative Resektion des Primärtumors und seiner lokoregionären Lymphknotenmetastasen verbessert die Prognose. Nach Resektion werden im Stadium I und II 5-Jahres-Überlebensraten von nahezu 100 %, im Stadium III von 19 bis 68 % erreicht [342, 343]. Bei Ileum-NET sollte versucht werden eine onkologische Ileumsegmentresektion durchzuführen, um die Ileozökalclappe zu erhalten und damit das Risiko einer Diarrhö zu reduzieren. Bei einer bedeutenden Zahl von Patienten muss aufgrund der Tumoralokalisation im terminalen Ileum aus onkologischen und operationstechnischen Gründen eine Hemikolektomie rechts durchgeführt werden [343]. Die Lymphadenektomie sollte entlang der A. mesenterica superior bis zum Pankreasunterrand vorgenommen werden. In einer retrospektiven Studie [344] an 1364 Patienten wurde kürzlich gezeigt, dass die Resektion von mindestens 8

Lymphknoten das krebspezifische Überleben signifikant verlängert (medianes Überleben nicht erreicht vs. 140 Monaten,  $p=0,002$ ). Zudem konnte inzwischen gezeigt werden, dass eine Lymphknotenratio von  $>0,5$  mit einem signifikant schlechteren Überleben einhergeht als eine Lymphknotenratio  $<0,5$  [345], sodass eine systematische Lymphadenektomie auch ein besseres Staging und Prognoseabschätzung ermöglicht. Bei jeder Operation sollte durch bidigitale Palpation des gesamten Dünndarmes das Vorliegen multipler Tumore, was in bis zu 35 % der Fälle vorkommt, geprüft werden [343]. Im Falle multipler Tumore, wobei es sich meist um einen dominanten Tumor mit Lymphknotenmetastasen und weitere nur in der Darmwand gelegene Tumore handelt, sollten neben der Resektion des Haupttumors mit Lymphadenektomie zusätzliche sparsame Dünndarmsegmentresektionen gegenüber einer extensiven Darmresektion erwogen werden, um ein Kurzdarmsyndrom zu vermeiden [345].

Ein minimal invasives Vorgehen kann in Betracht gezogen werden, sofern die onkologischen Standards mit einer R0-Resektion erreicht werden können und der gesamte Dünndarm zur Überprüfung des Vorliegens multipler Tumoren durchpalpiert werden kann. Bisher gibt es nur wenige kleine retrospektive Studien, die eine onkologische Gleichwertigkeit des laparoskopischen Vorgehens bei weniger postoperativem Schmerz und kürzerem Krankenhausaufenthalt postulieren [346]. Daher sollten die potenziellen Vorteile gegenüber einer inkompletten Tumorsektion oder Lymphadenektomie sorgfältig abgewogen werden. Patienten mit ausgedehnter mesenterialer Infiltration und/ oder multiplen Tumoren sind keine Kandidaten für ein laparoskopisches Vorgehen. Bei allen Darmresektionen wegen ileojejunaler NET sollte die Mortalität unter 2 % und das Auftreten von Dindo-Clavien 3 und 4 Komplikationen unter 20 % liegen [347].

Im Falle einer resektablen Fernmetastasierung, meist der Leber, sollte der Primärtumor entsprechend den o. g. Standards entfernt werden. Ob im Gesamtkonzept ein ein- oder zweizeitiges Vorgehen gewählt werden sollte, hängt vom Allgemeinzustand des Patienten und dem Ausmaß des erforderlichen Lebereingriffes ab [348]. Bei nicht resektabler Fernmetastasierung und symptomatischem ileojeunalem Tumor (Ileus, Blutung, mesenteriale Ischämie) sollten der Primärtumor und Lymphknotenmetastasen entfernt werden, um die Lebensqualität zu verbessern bzw. den unmittelbaren Tod abzuwenden. Bei irresektabler Fernmetastasierung und asymptomatischem ileojeunalem NET kann die Primärtumorsektion erwogen werden, um Komplikationen vorzubeugen (siehe auch A3.1). Zudem kann die Primärtumorsektion in dieser Situation möglicherweise auch zu einer Lebensverlängerung führen [349, 350]. Allerdings konnten diese Ergebnisse in anderen Studien nicht bestätigt werden [351]. Ferner enthalten diese retrospektiven Studien einen potenziellen chirurgischen Bias zugunsten gut resektabler und wenig morbider Patienten. Daher sollte in dieser Situation potenzieller Nutzen und Risiko einer Primärtumorsektion interdisziplinär im Tumorboard abgewogen werden.

#### 4.2.6 Appendix-NEN und GCC

##### EMPFEHLUNG 4.51

Bei Appendix-NEN  $<2$  cm ohne histologische Risikofaktoren (d. h. R0-Resektion, keine Lymphknotenmetastasen, keine Angioinvasion, keine Infiltration der Mesoappendix, Ki-67  $<2$  %) soll eine alleinige Appendektomie erfolgen.

*Starke Empfehlung, starker Konsens*

##### EMPFEHLUNG 4.52

Bei Tumoren  $<2$  cm mit Risikofaktoren wie ein erhöhter Ki-67-Index  $>2$  %, einer R1-Resektion, einer Angioinvasion des Tumors und einer Invasion der Mesoappendix über 3 mm sollte eine Ileozökalresektion/Hemikolektomie rechts unter Mitnahme des Lymphknotenabflussgebietes der A./V. ileocolica erfolgen.

*Empfehlung, starker Konsens*

##### EMPFEHLUNG 4.53

In allen Fällen eines Appendix-NEN  $>2$  cm sollte primär eine rechtseitige onkologische Hemikolektomie vorgenommen werden.

*Empfehlung, starker Konsens*

##### EMPFEHLUNG 4.54

Beim lokalisierten Becherzell-NEN (Goblet Cell Carcinoid, GCC) soll eine Hemikolektomie rechts durchgeführt werden.

*Starke Empfehlung, starker Konsens*

##### EMPFEHLUNG 4.55

Das fernmetastasierte GCC sollte analog zum kolorektalen Karzinom therapiert werden.

*Empfehlung, starker Konsens*

##### EMPFEHLUNG 4.56

Bei peritoneal metastasiertem GCC (Becherzellkarzinoid) sollte eine zytoreduktive Chirurgie mit Peritonektomie, Adnektomie und HIPEC erwogen werden, sofern eine R0- oder R1-Resektion erreicht werden kann.

*Empfehlung, starker Konsens*

Im Gegensatz zu den insgesamt ansteigenden Inzidenzen der NEN blieb die Häufigkeit der Appendix-NEN von 1976–2006 in Deutschland mit 0,2–0,3/100 000 Einwohner relativ gleich [256].

Nach den SEER-Daten [246] an 35 618 Patienten mit NEN und den Angaben von Griniatos J & Michail O. [352] zeigen etwa 80 % der Appendix-NEN einen Tumor unter 1 cm, 15 % einen von 1–2 cm und in nur 5 % einen über 2 cm. Die Langzeit-Prognose der Patienten ist bei lokalisiertem Tumor nach den SEER-Daten und den Deutschen Daten [256] mit 88 bzw. 86 % 5-Jahres-Überleben und 72 bzw. 81 % 10-Jahres-Überleben sehr gut, fällt aber bei nachgewiesener Lymphknoten-Metastasierung nach den SEER-Daten auf 78 und 67 % ab.

Weisen die NEN der Appendix eine Gefäßinvasion auf, werden in 30 % Lymphknotenmetastasen gefunden, während dies nur bei 1 % der G1–2-Appendix-NEN ohne venöse Invasion der Fall ist.

In der Studie von Kleiman et al. [353] mit 79 Patienten stellen das männliche Geschlecht, Gefäßinvasion und eine Tumorgroße von über 2 cm Risikofaktoren für Lymphknotenmetastasen dar und sind mit einem Anstieg des Rezidivrisikos von 0 auf 13 % verbunden. Fernmetastasen entwickeln sich nach Rossi et al. [354] in 0–4,1 %.

Boxberger et al. [355] beobachteten 237 Kinder mit Appendix-NEN über im Mittel 2,9 Jahre. In 60 Fällen wurde eine 2. Operation mit Lymphknotendissektion vorgenommen, die bei 9 (15 % der Reoperierten und 3,8 % aller Patienten) Lymphknotenmetastasen aufwies. Eine Nachoperation mit Hemikolektomie und onkologisch systematischer Lymphadenektomie war danach nur bei Tumoren über 1,5 cm und primär inkompletter Tumorentfernung sinnvoll.

Im Gegensatz zur seltenen Fernmetastasierung bei den G1–2-NEN-Tumoren der Appendix finden Pahlavan und Kanthan [356] in einer systematischen Analyse von 57 Publikationen mit knapp 600 Patienten mit einem Becherzell-NEN der Appendix (etwa 5 % aller Appendix-NEN) in 11,16 % Fernmetastasen und in 8,76 % Lymphknotenmetastasen. Als Standardtherapie kann hier die Hemikolektomie mit Lymphadenektomie und ggf. eine Ovariectomie gelten, da in 3,60 % der Fälle eine Metastasierung in die Ovarien nachgewiesen wurde. Bei einer diffusen Metastasierung, die in 1,03 % der Fälle beobachtet wurde, empfahlen die Autoren eine zusätzliche zytoreduktive Therapie.

Die bisher größten Erfahrungsserien hierzu veröffentlichten Rossi et al. [354] und Lamarca et al. [357], bei denen von 48 bzw. 74 Patienten mit Becherzelltumoren der Appendix 9 (19 %) und 38 (51 %) Patienten auch eine Chemotherapie oder eine Chemotherapie plus HIPEC erhielten. Ein Vorteil der Therapien konnte weder für die prinzipielle Hemikolektomie mit Lymphadenektomie (wegen früher peritonealer Metastasierung), noch für die zytoreduktive Chirurgie einschließlich HIPEC mit und ohne systemische Chemotherapie nachgewiesen werden. So ist in der Behandlung von Patienten mit Becherzelltumoren der Appendix und einem operativen R1-Befund weiterhin kein eindeutiger Vorteil für die einzelnen verwendeten, unterschiedlichen weiterführenden Therapien belegt.

#### 4.2.7 Kolon-NEN

##### EMPFEHLUNG 4.57

Kolon-NEN > 1 cm sollen chirurgisch analog zum Kolonkarzinom reseziert werden.

*Starke Empfehlung, starker Konsens*

##### EMPFEHLUNG 4.58

Bei einer Größe < 1 cm sollte ebenfalls eine Operation erwogen werden, wenn ein G2 / G3-Tumor vorliegt, eine Infiltration der M. propria oder Angioinvasion gegeben ist, oder der Tumor endoskopisch inkomplett abgetragen wurde.

*Empfehlung, starker Konsens*

##### EMPFEHLUNG 4.59

Bei NEC mit lokoregionärer oder gar Fernmetastasierung sollte keine primäre Operation durchgeführt werden, sofern keine Notfallindikation besteht.

*Empfehlung, Konsens*

Obwohl nur sehr geringe Evidenz vorliegt, wird empfohlen, Kolon-NEN in ähnlicher Weise wie Adenokarzinome des Kolons zu behandeln [358]. Läsionen < 1 cm können endoskopisch durch Polypektomie oder endoskopische Mukosaresektion entfernt werden. Im Falle einer inkompletten Resektion oder G2/3-Histologie sollte sich eine onkologische chirurgische Resektion unter Mitnahme des Lymphknotenabflussgebietes entsprechend der Lokalisation anschließen. Nach den SEER-Daten aus 5 Dekaden mit 13 715 NEN-Patienten ist eine LK-Metastasierung bei 4 % der unter 1 cm und 15 % der unter 2 cm großen Kolon-NEN zu erwarten [359]. Aufgrund der heute geringen Morbidität einer klassischen, formalen Kolonresektion (Hemikolektomie rechts oder links, etc.) im Vergleich zur segmentalen Kolon-Resektion sollte daher ab einer Tumorgroße > 1 cm, einer Invasion der M. propria sowie bei G2/G3-Tumoren eine formale Kolonresektion erfolgen. Auch Al Natour et al. konnten basierend auf den SEER-Daten von 929 Patienten die Bedeutung der Invasionstiefe für die zu erwartende Lymphknotenmetastasierung bei Kolon-NEN nachweisen, sodass nur bei T1-Tumoren unter 1 cm mit G1-Grading eine lokale endoskopische Entfernung gerechtfertigt erscheint [251].

Leider weist ein Großteil der Kolon-NEN bei Diagnosestellung bereits ein invasives Wachstum mit Infiltration der M. propria sowie eine Größe über 2 cm auf. Eine retrospektive Studie hat zudem gezeigt, dass 85 von 126 (67 %) Patienten zum Diagnosezeitpunkt bereits eine Metastasierung aufwiesen [360]. Die Prognose war insgesamt sehr schlecht mit einem 3-Jahres-Überleben von 5 und 18 % für Patienten mit und ohne Metastasierung. Eine Tumorsektion führte zu keiner Prognoseverbesserung, insbesondere nicht bei metastasierter Erkrankung. In einer retrospektiven Studie der SEER-Datenbank an 1367 Patienten mit koloni-

schen NET [361] konnte allerdings gezeigt werden, dass Patienten mit G1 / G2-Tumoren und lokalisierter Erkrankung ein besseres Überleben nach Tumorresektion aufwiesen (median 21 Monate) als Patienten ohne Tumorresektion (median 6 Monate,  $p < 0,001$ ). Dies traf auf Patienten mit G3-Tumoren nicht zu (median 18 vs. 14 Monate,  $p = 0,95$ ). Basierend auf diesen Daten sollte die onkologische Resektion bei Patienten mit lokalisierten G1 / G2-Kolon-NET erwogen werden, während diese bei NEC nicht primär durchgeführt werden soll.

Ein Teil der Patienten präsentiert sich bei Diagnosestellung bereits mit Symptomen des Ileus/Subileus bei lokoregionär fortgeschrittenem Kolon-NEN [360, 361]. In diesen Fällen kann eine palliative Tumorresektion oder Bypass-Operation zur Verbesserung der Lebensqualität bzw. zur Abwendung eines kurzfristigen Ileustodes erwogen werden.

#### 4.2.8 Rektale NET

Das Vorgehen bei gut differenzierten Rektum-NET wird im Therapiealgorithmus 1 zusammengefasst.

##### EMPFEHLUNG 4.60

Eine totale mesorektale Exzision sollte bei rektalen NET G1 / G2 < 1 cm ohne nachgewiesene Lymphknotenmetastasen nicht durchgeführt werden.

*Empfehlung, starker Konsens*

##### EMPFEHLUNG 4.61

Bei rektalen NET zwischen 1 – 2 cm Größe ohne Invasion der M. propria, ohne Lymphknotenmetastasen und mit einer G1 / G2-Differenzierung sollte eine transanale Resektion erwogen werden.

*Empfehlung, Konsens*

##### EMPFEHLUNG 4.62

Alle rektalen NET (außer NEC G3) > 2 cm, rektale NET mit lokoregionalen Lymphknotenmetastasen oder NET G3 sollten analog zum Adenokarzinom des Rektums onkologisch reseziert werden.

*Empfehlung, starker Konsens*

##### EMPFEHLUNG 4.63

Bei lokalisiertem NEC ohne Hinweis auf Lymphknoten- oder Fernmetastasen kann eine primäre Resektion erwogen werden.

*Empfehlung offen, Konsens*

Die Prognose von rektalen NET G1 / G2 < 10 mm ist nach endoskopischer Resektion mit 10-Jahres-Überlebensraten von 95 – 100 % exzellent [362, 363], sodass in diesen Fällen keine onkologische Operation indiziert ist. Selbst bei Patienten mit NET > 1 cm und/oder lymphvaskulärer Invasion war die 10-Jahres-Überlebensrate noch 83 % nach endoskopischer Resektion, wobei 11 % dieser Patienten wegen eines Lokalrezidivs onkologisch nachoperiert werden mussten [362].

Das Vorgehen und die Langzeitergebnisse bei rektalen NET mit 1 – 2 cm Größe sind basierend auf der vorliegenden Evidenz nicht eindeutig geklärt. Das Metastasierungsrisiko dieser Läsionen wird mit 7 – 15 % angegeben [364, 365], sodass hier auch andere Prognosefaktoren wie Patientenalter, Invasionstiefe und der Ki-67-Index das Vorgehen mitbestimmen sollten. Ein lokales Staging des Tumors mittels Endoskopie und Endosonografie sollte die Therapieentscheidung maßgeblich leiten. Tumore < 2 cm mit einem geringen Ki-67-Index (< 10 %), ohne Invasion der M. propria und ohne Hinweis auf Lymphknotenmetastasen können lokal endoskopisch oder konventionell transanal reseziert werden. Im Einzelfall kann auch bei einzelnen lokalen Lymphknotenmetastasen eines rektalen NEN G1 < 2 cm eine lokale Tumorresektion ohne Lymphknotendissektion erwogen werden, da dies sich in einer kleinen retrospektiven Studie an 87 Patienten nicht negativ auf die Prognose bei einer Nachbeobachtung von 67 Monaten ausgewirkt hat [363].

Rektale NEN G1 / G2 > 2 cm haben ein signifikant erhöhtes Metastasierungsrisiko [246, 364, 366], welches mit 60 – 80 % angegeben wird. Eine Invasion der Muskularis propria ist bei diesen Tumoren häufig und zeigt deren hohes Metastasierungspotenzial an. In der Hoffnung auf einen Überlebensvorteil sollte bei diesen Tumoren eine onkologische Resektion analog zum Adenokarzinom des Rektums vorgenommen werden, obwohl der Benefit gegenüber einer lokalen Tumorresektion nur durch retrospektive Studien mit kleiner Fallzahl und damit niedriger Evidenz belegt ist. In Abhängigkeit von der Tumorphöhenlokalisation in Bezug auf die Linea dentata kommen dabei eine Totale Mesorektale Exzision (TME), eine anteriore Rektumresektion oder eine abdominoperineale Rektumamputation infrage. Diese Eingriffe können allesamt minimalinvasiv vorgenommen werden. Zwar gibt es für rektale NEN keine Daten, aber für das Adenokarzinom ist inzwischen in RCTs belegt, dass bei Überwiegen der Vorteile des minimalinvasiven Zugangs das onkologische Langzeitergebnis gleich ist [367].

Ob die Operation eines Lokalrezidivs eines rektalen NETs indiziert ist, kann nach Datenlage nicht beantwortet werden und obliegt der Einzelfallentscheidung.

Die lokoregionäre onkologische Resektion bei Patienten mit fernmetastasierten rektalen NEN G1 / G2 verbessert die Prognose wahrscheinlich nicht, führt aber häufig zu einer Symptombesserung, insbesondere bei Vorliegen einer Obstruktion oder Blutung, sodass dies aus palliativer Intention erwogen werden kann. Auch bei Vorliegen einer nicht kurablen Fernmetastasierung kann eine Primärtumorresektion zur Symptomkontrolle lokaler Tumorkomplikationen, die durch eine rektale Tumormasse verursacht wird, mit palliativer Intention im Einzelfall erwogen werden.

Bei rektalen NEC G3 sollten – auch wenn keine Fernmetastasierung vorliegt – die Therapieoptionen, insbesondere die chirurgische Resektion, im interdisziplinären Tumorboard sehr kritisch abgewogen werden. Dies gilt insbesondere, da eine retrospektive

französische Multicenterstudie aktuell gezeigt hat, dass die Überlebensrate nach Chemotherapie (mit oder ohne Radiotherapie) versus der nach onkologischer Resektion beim neuroendokrinen Karzinom der Anorektalregion (NEC G3) ohne Fernmetastasen sowohl bezüglich des progressionsfreien Überlebens (PFS, 13,0 versus 13,2 Monate) als auch des Gesamtüberlebens (OSS, 49,1 versus 39,2 Monate) gleich war [368].

#### 4.2.9 GEP-NEN im Rahmen eines MEN1-Syndroms

##### 4.2.9.1 Allgemeine Empfehlungen zur chirurgischen Therapie von GEP-NEN beim MEN1-Syndrom

###### EMPFEHLUNG 4.64

Eine rein prophylaktische Operation beim MEN1- oder VHL-Syndrom, die zu der Entwicklung von pNEN prädisponieren, soll nicht durchgeführt werden.

*Starke Empfehlung, starker Konsens*

###### EMPFEHLUNG 4.65

Das Resektionsausmaß sollte sich nach Lage, Größe, Anzahl und Präsenz von lokoregionären Metastasen richten.

*Empfehlung, starker Konsens*

###### EMPFEHLUNG 4.66

Eine primäre totale Pankreatektomie sollte vermieden werden.

*Empfehlung, starker Konsens*

##### 4.2.9.2 MEN1-assoziiertes duodenales ZES

Die Indikation, der Zeitpunkt und das Ausmaß einer Operation beim MEN1-ZES („Zollinger-Ellison-Syndrom“) sind kontrovers, prospektiv-randomisierte Studien liegen nicht vor. Dennoch können ein paar akzeptierte Empfehlungen gegeben werden.

###### EMPFEHLUNG 4.67

Patienten mit MEN1-ZES sollten durch multidisziplinäre Teams, welche eine relevante Erfahrung bei der Diagnose und der Therapie dieses Syndroms aufweisen, behandelt werden.

*Empfehlung, starker Konsens*

###### EMPFEHLUNG 4.68

Der Operationszeitpunkt und das Operationsausmaß sollte entsprechend der Patientencharakteristika (Alter, Komorbidität etc.) und den Präferenzen der Patienten festgelegt werden.

*Empfehlung, starker Konsens*

###### EMPFEHLUNG 4.69

Jede Operation für ein MEN1-ZES sollte zumindest eine Duodenotomie mit der Exzision von Duodenalwandgastrinomen einschließlich einer systematischen peripankreatischen Lymphadenektomie umfassen.

*Empfehlung, starker Konsens*

###### EMPFEHLUNG 4.70

Die höhere Heilungschance durch eine partielle Pankreatikoduodenektomie oder totale Duodenektomie zum Zeitpunkt des biochemischen ZES-Nachweises soll mit den Patienten im Hinblick auf Nutzen und Risiko diskutiert werden.

*Starke Empfehlung, starker Konsens*

Es konnte inzwischen klar gezeigt werden, dass das Zielorgan des MEN1-ZES das Duodenum und nur selten das Pankreas ist [11, 13]. Die Prognose des MEN1-ZES ist im Allgemeinen gut, allerdings weisen ca. 25 % der Patienten einen aggressiven Krankheitsverlauf mit frühzeitiger Metastasierung auf [369]. Obwohl kürzlich beschrieben wurde, dass ein Loss of Interaction mit der CHES1-Domäne des MENIN-Proteins einen aggressiven Verlauf bei MEN1-pNENs anzeigen kann [370], gibt es bisher keinen definitiven Parameter, der einen aggressiven Krankheitsverlauf anzeigt. Zudem ist das Langzeitüberleben bei der Mehrzahl der Patienten mit MEN1-ZES mit einem 10-Jahres-Überleben von 95 – 98 % sehr gut. Daher gibt es derzeit keinen Konsensus bezüglich der Indikation, des Operationszeitpunktes und des Operationsausmaßes. Beim MEN1-ZES scheinen ein oder mehrere in der Bildgebung darstellbare und voraussichtlich nicht funktionelle pNENs > 1 – 2 cm ein guter Surrogat-Parameter zu sein, eine Operation zu indizieren, um die Entwicklung von Fernmetastasen zu verhindern. Allerdings sollte mit dem Patienten diskutiert werden, dass eine Operation zum Zeitpunkt des biochemischen Nachweises die höchste Chance auf eine biochemische Heilung bietet [371]. Obwohl auch eine Kontroverse über die optimale chirurgische Prozedur besteht, ist es offensichtlich, dass jede Operation für ein MEN1-ZES eine Duodenotomie oder gar Resektion des Duodenums mit systematischer peripankreatischer Lymphknotenresektion beinhalten muss, um eine Chance auf Heilung zu haben. Die partielle Pankreatikoduodenektomie (PPPD) hat die höchste Langzeit-biochemische Heilungsrate (80 – 90 %) verglichen mit ca. 30 % nach sogenannten Nicht-PPPD-Resektionen [372]. Nichtsdestotrotz führen auch Nicht-PPPD-Resektionen, einschließlich Duodenotomie mit Exzision von Duodenalwandgastrinomen mit (Thompson Procedure) oder ohne distale Pankreasresektion zu einem sehr guten Langzeit-Überleben, sodass die Rolle der PPPD-Resektion aufgrund ihrer erhöhten postoperativen Mortalität und Langzeitmorbidität derzeit unklar ist. Obwohl man sich prospektiv kontrollierte Studien wünschen würde, um diese Unklarheiten zu klären, ist es sehr unwahrscheinlich, dass solche Langzeitstudien aufgrund der Seltenheit der Erkrankung und der Notwendigkeit einer mindestens zehnjährigen Nachbeobach-



tungszeit jemals durchgeführt werden. Daher sollten alle Patienten mit MEN1-ZES von einem multidisziplinären Team, welches eine große Erfahrung mit der Diagnose und Behandlung dieser Erkrankung hat, behandelt werden. Gegenwärtig sollten die Operationsindikation und der Operationstyp entsprechend der präoperativen Resultate, der Patientencharakteristika und der Präferenzen der Patienten angepasst werden.

#### 4.2.9.3 MEN1-assoziierte NF-pNEN

##### EMPFEHLUNG 4.71

Nicht-funktionelle pNEN im Rahmen einer MEN1 sollen operiert werden, wenn die Tumorgöße 2 cm überschreitet oder in der Bildgebung der Verdacht auf eine Lymphknotenmetastasierung besteht, sofern eine diffuse Fernmetastasierung ausgeschlossen ist und keine signifikante Komorbidität vorliegt.

*Starke Empfehlung, starker Konsens*

##### EMPFEHLUNG 4.72

Nicht-funktionelle MEN1-pNEN  $\leq 1$  cm sollen in der Regel nicht reseziert werden.

*Starke Empfehlung, starker Konsens*

##### EMPFEHLUNG 4.73

Bei MEN1-NF-pNEN zwischen 1 und 2 cm kann sowohl eine Operation als auch eine engmaschige Überwachung erwogen werden. Über Vor- und Nachteile des Vorgehens muss der Patient aufgeklärt werden. Die Wachstumsdynamik zwischen zwei Untersuchungszeitpunkten spielt für die Indikationsstellung eine wichtige Rolle.

*Empfehlung offen, starker Konsens*

Das chirurgische Management von MEN1-NF-pNEN bleibt im Wesentlichen aus zwei Gründen kontrovers. Erstens ist inzwischen klar, dass MEN1-NF-pNEN nahezu immer multifokal im gesamten Pankreasparenchym auftreten [13]. Zweitens konnte gezeigt werden, dass das Metastasierungsrisiko von MEN1-NF-pNEN bei einer Größe von  $\leq 1$  cm bei 4 % und bei einer Größe von 1 bis 2 cm bei 15 %, ab einer Größe von  $> 2$  cm bei über 30 % liegt [373]. Eine kürzliche Studie konnte zudem zeigen, dass die frühe Diagnose und Operation von MEN1-NF-pNEN das Überleben verbessern können. Wiederum andere favorisieren ein mehr konservatives Vorgehen, da ihre Daten nahelegen, dass nur Tumore  $\geq 2$  cm mit einem erhöhten Risiko der malignen Entartung assoziiert sind [373–376]. Sollte die Indikation zur Operation gestellt werden, besteht derzeit zudem kein Konsens über die durchzuführende Operation. Das Spektrum reicht von der Enukleation bis zur prophylaktischen Erweiterung der Resektion auf eine milzerhaltende Pankreaslinksresektion bis auf Höhe der Pfortader mit Enukleation

von Tumoren aus dem Pankreaskopf [143]. Da nahezu alle MEN1-Patienten bei ausreichend langer Nachbeobachtung neue pNEN in ihrem Restpankreas entwickeln, die häufig über Jahre nur geringe Wachstumstendenz aufweisen, erscheint eine möglichst parenchym-sparende Pankreasresektion sinnvoll. Eine totale Pankreatektomie sollte aufgrund der hohen Langzeitmorbidity bei kleinen, nicht metastasierten NF-pNEN nicht durchgeführt werden. Ein laparoskopisches Vorgehen zur Durchführung von Enukleation oder milzerhaltenden Pankreaslinksresektionen kann erwogen werden, da inzwischen belegt ist, dass die minimalinvasive Vorgehensweise sicher durchführbar ist und die Patienten von den Vorteilen der minimalinvasiven Chirurgie profitieren [315, 377]. Bei MEN1-NF-pNEN ohne Hinweis auf Lymphknotenmetastasen ist eine routinemäßige Lymphadenektomie nicht erforderlich, ein Lymphknoten-sampling zum Staging sollte vorgenommen werden [141].

#### 4.2.9.4 MEN1-assoziiertes Insulinom

##### EMPFEHLUNG 4.74

Die operative Therapie des pankreatischen Hyperinsulinismus im Rahmen des MEN1 soll die biochemische Heilung erzielen und soll unabhängig von der Tumorgöße auch bei Insulinomen unter 1 cm durchgeführt werden.

*Starke Empfehlung, starker Konsens*

##### EMPFEHLUNG 4.75

Parenchym-sparende Operationen (Enukleation oder umschriebene Teil-Resektionen des Pankreas) sollen gegenüber der formalen subtotalen Pankreasresektion bevorzugt zum Einsatz kommen.

*Starke Empfehlung, starker Konsens*

##### EMPFEHLUNG 4.76

Mit der Insulinomentfernung können ggf. auch funktionell inaktive pankreatische NEN größer 1 – 2 cm mitentfernt werden.

*Empfehlung offen, starker Konsens*

##### EMPFEHLUNG 4.77

Der intraoperative Ultraschall (IOUS) und die Messung der intraoperativen Serumglukose vor und nach Tumorentfernung sollen als Qualitätskontrolle erfolgen.

*Starke Empfehlung, starker Konsens*

**EMPFEHLUNG 4.78**

Bei Rezidiven soll eine Reoperation erfolgen, wobei wiederum eine umschriebene lokale Resektion angestrebt werden und einer Pankreatektomie im Falle eines benignen Insulinoms vorgezogen werden soll.

*Starke Empfehlung, starker Konsens*

**EMPFEHLUNG 4.79**

Bei malignem Insulinom im Rahmen des MEN1 soll eine R0-Resektion des Primärtumors mit systematischer Lymphadenektomie durchgeführt werden.

*Starke Empfehlung, starker Konsens*

Basierend auf Daten von über 1500 Patienten mit MEN1 [144, 378, 379] werden Neuroendokrine Tumore bei etwa 50 % der Patienten mit MEN1-Syndrom bis zum Ende des 5. Dezenniums entdeckt, und ein pankreatischer Hyperinsulinismus tritt bei 10 bis 22 % der Patienten auf ([144, 378 – 383]. So zeigen die Ergebnisse des japanischen Konsortiums in 69 der 560 MEN1-Patienten (12,3 %) und die des französischen Konsortiums in 79 der 734 Patienten (10,8 %) ein Insulinom. [144, 378]. Im Gegensatz zu den anderen NEN des Pankreas entwickeln sich Insulinome bei MEN1-Patienten meist schon im 2.-3. Dezennium und sind in gut 10 % der Fälle auch die Erstmanifestation des Syndroms [379, 381].

Die Therapie zielt bei diesen meist gutartigen Tumoren (>90 %) auf eine biochemische Heilung mit gleichzeitigem Erhalt möglichst großer Teile des Pankreas [379, 382]. In seltenen Fällen des MEN1-Syndroms werden Insulinome >2 cm Größe gemessen und können malignes Wachstum aufweisen [383]. Dann ist eine radikalere Operation mit Lymphadenektomie indiziert [383, 384].

Biochemische Rezidive und ein postoperativer Diabetes mellitus sind nach Enukleationen und segmentalen Resektionen selten [380], doch muss im Restparenchym auch nach erweiterter Linkresektion oder einer Whipple'schen Operation (PPPD) im Verlauf der Erkrankung die Entstehung eines funktionell nicht aktiven neuroendokrinen Tumors des Pankreas regelmäßig abgeklärt werden.

Eine totale Pankreasentfernung sollte auch bei den seltenen malignen Insulinomen im Rahmen des MEN1-Syndroms, wie sie von Machado [384] akzeptiert wird, aufgrund der z. B. von Barbier et al. [385] beschriebenen Probleme (in etwa 50 % eine signifikante Verminderung der Lebensqualität, sowie das Auftreten von lebensbedrohlichen Ketoazidosen und stationär zu behandelnden Unterzuckerungen) vermieden werden.

Im Falle von Insulinomen >2 cm und bei verdächtigen Lymphknoten ist dagegen die Dissektion der regionalen Lymphknoten (peripankreatisch, im Ligamentum hepatoduodenale, um den Truncus coeliacus und paraaortal indiziert [383, 385].

## 5. Medikamentöse Therapie

**EMPFEHLUNG 5.1**

Bei Patienten mit neuroendokrinen Tumoren und neuroendokrinen Karzinomen sollte die Therapie interdisziplinär festgelegt werden.

*Empfehlung, Konsens*

Bei den Neuroendokrinen Neoplasien handelt es sich um sehr heterogene Tumorerkrankungen, die zum Teil sehr komplex sind, sehr seltene Entitäten einschließen und ein breites Spektrum an therapeutischen Optionen umfassen. Die Zahl an verfügbaren Phase-III-Studien ist limitiert und komparative Studien fehlen für die meisten Situationen. Deswegen ist insbesondere in der metastasierten Situation eine Festlegung des therapeutischen Prozedere nach Diskussion in einer interdisziplinären Tumorkonferenz angeraten. Diese Empfehlung steht im Einklang mit internationalen Leitlinien wie z. B. der ENETS (European Neuroendocrine Tumour Society) [386]. Ein adäquates interdisziplinäres Vorgehen ist entscheidend, um Fortschritte der Diagnostik und Therapie in einzelnen Disziplinen in das Management der Betroffenen zu integrieren und damit eine Prognoseverbesserung zu erzielen.

Entsprechend setzen wir für die Therapieentscheidung eine Diskussion in einer in der Behandlung von neuroendokrinen Neoplasien erfahrenen interdisziplinären Tumorkonferenz voraus und verzichten auf einen entsprechenden Passus (nach interdisziplinärer Diskussion/ nach Besprechung in einem interdisziplinären Tumorboard) in den nachfolgenden Therapieempfehlungen.

### 5.1 Antiproliferative medikamentöse Therapie bei metastasierter Erkrankung

#### 5.1.1 Abwartende Strategie bei nicht resektablen G1/G2-NET ohne Funktionalität

**EMPFEHLUNG 5.2**

Bei asymptomatischen Patienten mit nicht resektabler Metastasierung eines gut differenzierten NET kann eine abwartend kontrollierende Strategie als Alternative zu einer sofortigen Therapie mit Somatostatin-Analoga verfolgt werden.

*Empfehlung offen, starker Konsens*

Die „watch and wait“-Strategie ist bei gut differenzierten NET ein etabliertes Konzept. Vorteil einer Observationsperiode ist die Beurteilung des spontanen Wachstumsverhaltens als Kriterium der Auswahl einer adäquaten Therapie. Ein Überlebensvorteil durch eine sofortige Therapie im Vergleich zur Therapieaufnahme bei Progress ist nicht bewiesen. Die gute Verträglichkeit der Somatostatin-Analoga und der nachweislich progressionsverzögernde, aber nicht remissionsinduzierende Effekt, sprechen hingegen eher für einen frühzeitigen Therapiebeginn. In der PROMID-Studie war der Effekt von Octreotid-LAR bei Patienten mit niedriger Tumormast besser als bei höherer Tumormast [387], in der CLARINET-

Studie zeigte sich keine signifikant unterschiedliche Effektivität von Lanreotid-Autogel bezogen auf die Tumorlast [388]. In der PROMID-Follow-up-Studie fand sich in der Gruppe der niedrigen hepatischen Tumorlast ein nicht signifikanter Trend zum besseren Gesamtüberleben im Octreotidarm (entsprechend eines sofortigen Therapiebeginns) [389]. In der Situation des nicht resektablen niedrig proliferativen NETs muss letztlich individuell zwischen den Vor- und Nachteilen eines abwartenden Verhaltens unter Einbeziehung des Patientenwunsches abgewogen werden.

Eine erste morphologische Verlaufskontrolle bei abwartend-kontrollierendem Vorgehen sollte nach 3 – 6 Monaten durchgeführt werden. Bei Größenkonstanz sind halbjährliche Kontrollen ausreichend.

Patienten, die Symptome durch eine hohe Tumorlast aufweisen oder einen NET G2 mit Ki-67 > 10 % haben, sind keine Kandidaten für eine „watch and wait“-Strategie. Dies gilt selbstverständlich auch für Patienten mit funktionell aktiven Tumoren und in der G3-Situation.

### 5.1.2 Therapie mit Somatostatin-Analoga in antiproliferativer Intention

#### EMPFEHLUNG 5.3

Bei Patienten mit metastasierten/nicht resektablen somatostatinrezeptor-positiven, intestinalen NET und einer Proliferationsrate von < 10 % soll die Gabe von Somatostatin-Analoga als erste systemische Therapie erfolgen.

*Starke Empfehlung, starker Konsens*

#### EMPFEHLUNG 5.4

Bei Patienten mit metastasierten/nicht resektablen, somatostatinrezeptor-positiven, gut differenzierten NET der Bauchspeicheldrüse mit Ki-67 < 10 % und niedriger oder mittlerer hepatischer Tumorlast können Somatostatin-Analoga in antiproliferativer Intention in der Erstlinientherapie gegeben werden.

*Empfehlung offen, starker Konsens*

#### EMPFEHLUNG 5.5

Bei Patienten mit metastasierten/nicht resektablen, somatostatinrezeptor-positiven, gut differenzierten NET des Magens, Duodenums, Kolons oder Rektums mit Ki-67 < 10 % und niedriger oder mittlerer Tumorlast können Somatostatin-Analoga als Erstlinientherapie eingesetzt werden.

*Empfehlung offen, starker Konsens*

Neben zahlreichen Phase-II-Studien mit überwiegend gemischten Patientenkollektiven, in denen geringe Remissionsraten (meist < 10 %), aber hohe Stabilitätsraten um die 50 – 60 % unter Therapie mit Somatostatin-Analoga beschrieben wurden, ist der Stel-

lenwert der Somatostatin-Analoga in antiproliferativer Intention durch die Daten von zwei prospektiven randomisierten Placebo-kontrollierten Phase-III-Studien jetzt gesichert:

Die beiden Placebo-kontrollierten Studien zur antiproliferativen Therapie der SSA umfassten überwiegend therapie-naive Patienten (PROMID: 100 %; CLARINET: 84 %).

In der PROMID-Studie wurden Patienten mit metastasierten NET des Midgut – also vorwiegend des Dünndarms – oder unbekannter Primärtumorlokalisation mit 30 mg Octreotid LAR versus Placebo behandelt. Die mediane Zeit bis zum Progress war unter Octreotid signifikant länger als im Placebo-Arm (14,3 vs. 6 Monate; HR 0,34;  $p = 0,000\,072$ ) [387]. Die günstigsten Ergebnisse fanden sich bei Patienten mit niedriger hepatischer Tumorlast (< 10 %). Es wurden sowohl funktionell nicht aktive als auch Patienten mit mildem Karzinoid-Syndrom eingeschlossen. Die Mehrzahl der Studienpatienten hatte szintigrafisch einen Rezeptor-positiven Tumor, dies war aber nicht Einschlusskriterium.

Octreotid LAR 30 mg alle 4 Wochen i. m. wurde zur wachstumshemmenden Therapie bei metastasierten Midgut-NET und NET mit unklarer Primärtumorlokalisation zugelassen.

In der CLARINET-Studie wurden Patienten mit metastasierten, funktionell nicht aktiven, Somatostatin-Rezeptor-positiven enteropankreatischen NET oder NET mit unklarem Primarius mit einem Proliferationsindex von Ki-67 < 10 % mit Lanreotid Autogel 120 mg alle 4 Wochen tief subkutan oder Placebo behandelt. In einer Vorbeobachtungsphase über 3 – 6 Monate waren fast alle Patienten (96 %) morphologisch nach RECIST-Kriterien stabil. Lanreotid war mit einer signifikanten Verlängerung des progressionsfreien Überlebens (PFS) assoziiert (Median nicht erreicht versus 18 Monate; HR 0,47;  $p < 0,001$ ) [388]. In einer Extensionsstudie lag das mediane PFS der Patienten, bei denen die Therapie mit Lanreotid Autogel fortgeführt wurde, bei 32,8 Monaten [390]. Der Benefit war bei Patienten mit Midgut-NET (HR 0,35;  $p = 0,009$ ) deutlicher als in der pankreatischen Subgruppe (HR 0,58;  $p = 0,06$ ). Die Gruppe der Hindgut-NET war zu klein ( $n = 14$ ), um eine klare Aussage zur Wirksamkeit von Lanreotid zu erlauben. Lanreotid Autogel 120 mg alle 4 Wochen subkutan wurde zur Therapie gastroenteropankreatischer NET mit Ki-67 < 10 % zugelassen, für Hindgut-NET besteht keine Zulassung.

Die Datenlage zur antiproliferativen Therapie mit SSA bei gastralen, duodenalen, kolorektalen NET ist weniger klar. Die retrospektiven Studien beinhalteten teilweise auch Patienten mit diesen Primärtumorlokalisationen. Entsprechend ist ein Therapieversuch mit SSA bei Patienten, insbesondere bei Rezeptorpositivität, G1-Tumor und niedriger Tumorlast als Erstlinientherapie gerechtfertigt.

Das günstige Nebenwirkungsprofil von Somatostatin-Analoga und Daten zur Sicherheit einer Langzeittherapie [390, 391] stützen neben den Effektivitätsdaten den Einsatz als Erstlinientherapie bei den oben genannten Entitäten. Eine Behandlung über viele Jahre ist bei langsam proliferierenden Tumoren problemlos möglich.

**EMPFEHLUNG 5.6**

Bei pankreatischen metastasierten NET G2 mit Ki-67 > 10 % sollte keine antiproliferative Erstlinientherapie mit SSA durchgeführt werden; dies gilt auch für Patienten mit G2-Tumoren < 10 %, aber deutlicher Wachstumsdynamik oder hoher, symptomatischer Tumorlast.

*Empfehlung, starker Konsens*

**EMPFEHLUNG 5.7**

Bei NET mit hoher hepatischer Tumorlast > 50 % kann eine alleinige Therapie mit Somatostatin-Analoga nur in Einzelfällen bei Rezeptorpositivität, niedriger Proliferationsrate, Symptomarmut (funktionelle Syndrome ausgenommen) oder fehlenden therapeutischen Alternativen empfohlen werden.

*Empfehlung offen, starker Konsens*

Die CLARINET-Studie hatte als Obergrenze der Proliferationsrate einen Ki-67 von 10 % gewählt. Auch in einer retrospektiven Analyse bei Patienten mit pankreatischen NET, die als Erstlinienbehandlung Octreotid LAR erhielten, zeigte sich eine längere Wachstumskontrolle in der Subgruppe der Patienten, deren Proliferationsrate unter 10 % lag [392]. Die Datenlage zur antiproliferativen Wirksamkeit der Somatostatin-Analoga bei erhöhter Proliferationsrate mit Ki-67 > 10 % ist ungenügend.

Hohe hepatische Tumorlast war in verschiedenen Studien prognostisch ungünstig [389, 393 – 396]. In der PROMID-Studie war der Effekt von Octreotid LAR im Vergleich zu Placebo in der Gruppe der Patienten mit einer Tumorlast > 10 % nicht signifikant, wobei diese Subgruppe klein war [387]. In der CLARINET-Studie fand sich sowohl für Patienten mit geringer Tumorlast bis 25 % ein signifikant längeres progressionsfreies Überleben (HR 0,34) unter Lanreotid als auch in der Gruppe der Patienten mit einer Tumorlast > 25 % (HR 0,45) [388]. Auch in dieser Studie waren nur wenige Patienten mit sehr hoher Tumorlast > 50 % eingeschlossen. Zudem ist die besondere Patientenselektion mit fast ausschließlich stabilen Patienten in der Vorbeobachtungsphase zu berücksichtigen.

Somatostatin-Analoga sind in der Regel progressionsverzögernd, aber nicht remissionsinduzierend (objektive Ansprechraten bis 5 %). Deswegen erscheint bei Patienten mit Symptomen durch die hohe Tumorlast eine alleinige Therapie mit Somatostatin-Analoga nicht ausreichend. Entscheidet man sich bei asymptomatischen Patienten für eine alleinige SSA-Gabe, sollte eine erste Verlaufskontrolle nach 3 Monaten erfolgen.

**EMPFEHLUNG 5.8**

Eine Somatostatin-Analoga-Therapie trotz negativem bildmorphologischem Somatostatin-Rezeptor-Status sollte zur antiproliferativen Therapie nicht erfolgen.

*Empfehlung, starker Konsens*

Die überwiegende Mehrzahl der Patienten mit gut differenzierten NET ist Somatostatin-Rezeptor-positiv. Als antiproliferative Wirkmechanismen der Somatostatin-Analoga werden sowohl direkte, über den Somatostatin-Rezeptor auf der Tumorzelle vermittelte, wie auch indirekte Mechanismen beschrieben [397, 398]. Ein symptomatischer Benefit (bei Karzinoid-Syndrom) wurde auch bei szintigrafischer Rezeptornegativität in Einzelfällen beschrieben. Zu berücksichtigen ist, dass die Sensitivität der szintigrafischen Bildgebung bei Leberläsionen < 1 cm begrenzt ist. Aus diesem Grund kann bei Patienten mit einem G1-Tumor und niedriger hepatischer Tumorlast im Einzelfall eine Somatostatin-Analoga-Therapie auch bei fehlendem Rezeptornachweis erwogen werden, wenn die Tumorkläsionen klein (< 1 cm) sind und davon ausgegangen wird, dass diese in der SSR-Bildgebung falsch negativ zur Darstellung kommen. Hingegen sollten Somatostatin-Analoga in antiproliferativer Intention bei Patienten mit mittlerer oder hoher Tumorlast nur dann eingesetzt werden, wenn mittels Somatostatin-Rezeptor-Szintigrafie oder spezifischem PET-CT der Rezeptorbesatz in den Tumorkläsionen belegt ist. In der CLARINET-Studie, die die antiproliferative Effektivität für NET des Pankreas und höhere Tumorlast belegt hat, wurden nur Patienten mit szintigrafisch Somatostatin-Rezeptor-positiven Tumormanifestationen eingeschlossen.

**EMPFEHLUNG 5.9**

Bei Somatostatin-Rezeptor-positiven, gut differenzierten NET mit einem Ki-67-Wert < 10 % kann eine Therapie mit Somatostatin-Analoga auch nach Vorbehandlung erwogen werden.

*Empfehlung offen, starker Konsens*

Der Einsatz von SSA in höherer Therapielinie ist systematisch weniger gut untersucht. Der milde antiproliferative Effekt lässt sich bei Einhaltung der oben genannten Auswahlkriterien auch in höherer Therapielinie erwarten. Derzeit untersucht eine randomisierte und Placebo-kontrollierte Studie den Stellenwert von Lanreotid-Autogel bei duodenopankreatischen NET nach Vorbehandlung mit Chemotherapie oder molekular-zielgerichteter Therapie im Sinne einer Remissionserhaltung (REMINET-Studie).

Unter symptomatischem Aspekt (Therapie einer funktionellen Aktivität bzw. eines hormonell bedingten Syndroms) sind Somatostatin-Analoga in jeder Therapielinie indiziert. Bei funktionell nicht aktiven Tumoren ist die Effektivität einer SSA-Therapie über einen dokumentierten Progress hinaus oder eine Wiederaufnahme der SSA-Behandlung bei zuvor unter SSA-Therapie dokumentiertem Progress nicht belegt.

**5.1.3 Einsatz von Interferon-alpha aus antiproliferativer Indikation bei metastasierten NET****EMPFEHLUNG 5.10**

Interferon-alpha (IFN- $\alpha$ ) kann zur Behandlung von Patienten mit gut differenzierten NET des Dünndarms eingesetzt werden, wenn Patienten eine Therapie mit Somatostatin-Analoga wegen Unverträglichkeit absetzen müssen oder sich bei nega-

tivem Somatostatin-Rezeptor-Status nicht für eine Therapie mit Somatostatin-Analoga qualifizieren.

*Empfehlung offen, Konsens*

Interferon-alpha (IFN- $\alpha$ ) wurde bei gut differenzierten NET als Monotherapie oder Kombinationstherapie mit Somatostatin-Analoga sowohl in antisekretorischer als auch in antiproliferativer Intention eingesetzt. Es besteht eine Zulassung zur Behandlung von Patienten mit Karzinoid-Syndrom. Placebo-kontrollierte Daten sind nicht verfügbar. Die größte Erfahrung besteht bei metastasierten intestinalen NET, wobei viele Studien auch gemischte Kollektive von Patienten mit gastroenteropankreatischen Tumoren eingeschlossen haben.

In einer kürzlich vorgestellten randomisierten Phase-III-Studie (SWOG S0518) mit über 400 Patienten mit extrapancreatischen fortgeschrittenen NET wurde Octreotid LAR in Kombination mit IFN- $\alpha$  mit der Kombination von Octreotid und Bevacizumab verglichen. Das mediane progressionsfreie Überleben (PFS) im Octreotid- + IFN- $\alpha$ -Arm betrug 15,4 Monate und war nicht signifikant unterschiedlich zum Vergleichsarm Octreotid+Bevacizumab mit einem medianen PFS von 16,6 Monaten [399].

Die größte retrospektive Studie berichtet bei 111 Patienten (75 % Dünndarm-NET) in 15 % ein Tumoransprechen, in weiteren 39 % eine stabile Situation mit einer mittleren Dauer des Therapieansprechens von 32 Monaten [400]. Die größte retrospektive Serie bei pankreatischen NET umfasste 57 Patienten, bei denen es in 12 % zu einem objektiven Ansprechen, in 24,5 % zu einer Stabilisierung kam [401].

Prospektive Daten zur Monotherapie sind begrenzt; in der randomisierten Studie von Faiss et al. (gemischtes Kollektiv, Progress zu Therapiebeginn) betrug die Rate an Patienten mit mindestens stabiler Krankheitssituation nach 12 Monaten nur 29,6 % [402], wohingegen in einer anderen randomisierten Studie im IFN-Arm ein medianes progressionsfreies Überleben von 14,1 Monaten berichtet wird [403].

In 2 von drei randomisierten Studien mit Vergleich zwischen SSA-Monotherapie und Kombinationsbehandlung mit SSA+ IFN- $\alpha$  konnte kein Vorteil der Kombinationstherapie gezeigt werden [402, 404], die dritte Studie bei Patienten mit Karzinoid-Syndrom zeigte eine bessere morphologische Kontrollrate in dem Kombinationstherapiearm, aber keine signifikant bessere 5-Jahres-Überlebensrate [405]. Da die Interferontherapie Toxizität addiert und der Benefit im Vergleich zur alleinigen Somatostatin-Analoga-Therapie nicht belegt ist, besteht keine Indikation zur primären Kombinationstherapie. Da das Nebenwirkungsprofil der SSA günstiger als das von IFN- $\alpha$  ist, stellt die IFN- $\alpha$ -Therapie in der Regel keine Erstlinienbehandlung dar. Seltene Ausnahme könnte der gut differenzierte Somatostatin-Rezeptor-negative metastasierte Dünndarm-NET sein. IFN- $\alpha$  kann bei intestinalen NET in der Zweitlinie oder einer höheren Linie zur antiproliferativen Therapie eingesetzt werden. Bei pankreatischen NET ist es bei vorhandenen, besser belegten Therapiealternativen von untergeordneter Bedeutung.

Kontraindikationen einer IFN- $\alpha$ -Therapie sind zu beachten, insbesondere sollten Patienten mit Autoimmunerkrankungen oder unkontrollierten psychiatrischen Erkrankungen (Depression,

Psychose) nicht mit IFN- $\alpha$  behandelt werden. Vorsicht ist auch bei Patienten mit hoher Tumormasse (> 50 %) geboten, sowie bei Patienten mit eingeschränkter Leber- oder Nierenfunktion und bei Z. n. Organtransplantation.

Die Standarddosis von IFN- $\alpha$  2b (IntronA<sup>®</sup>) ist 3–5 MU s. c. 3-mal/Woche, die von IFN- $\alpha$  2a (Roferon<sup>®</sup>) 3–4,5 MU s. c. 3-mal/Woche. Pegyliertes IFN- $\alpha$  2a oder IFN- $\alpha$  2b werden in einer Dosierung von 50–180  $\mu$ g s. c. 1-mal/Woche eingesetzt.

Die meisten Daten wurden mit den kurzwirksamen Präparaten erhoben, wobei eine kleine Studie auf eine bessere Verträglichkeit bei Einsatz der pegylierten Substanz hinweist [406].

Die IFN-Dosis muss (im oben genannten Dosisbereich) individuell nach subjektiver Verträglichkeit und Blutbild (Leukozyten  $\geq$  3000/ $\mu$ l) angepasst werden.

## 5.2 Pankreatische und extrapancreatische NET

### 5.2.1 Pankreatische NET

#### 5.2.1.1 Medikamentöse Therapieoptionen bei pankreatischen NET

##### EMPFEHLUNG 5.11

Bei Patienten mit primär irresektablen pankreatischen NET, die durch eine Tumorrückbildung resektabel werden könnten, kann als individueller Heilversuch eine neoadjuvante Therapie zum Downstaging gewählt werden.

*Empfehlung offen, Konsens*

Ein neoadjuvanter Ansatz ist bei NET kein etabliertes Konzept.

Es gibt keine Daten, die bei initial resektabler Erkrankung den möglichen Benefit einer neoadjuvanten Behandlung im Sinne einer Prognoseverbesserung oder Senkung der Rezidivrate belegen würden.

Es existieren einige Einzelfallberichte für pankreatische NET, bei denen bei lokaler Irresektabilität oder grenzwertiger Resektabilität und begrenzter Metastasierung nach Vorbehandlung mit PRRT [286, 407, 408] oder Chemotherapie [409] ein Tumorrückgang mit anschließender R0-Resektion erzielt wurde. Wie häufig dieses Konzept erfolgreich durchgeführt werden kann, lässt sich aus diesen Kasuistiken nicht ableiten. Eine kürzliche niederländische Publikation [410] berichtet von 29 Patienten mit funktionell nicht aktiven NET des Pankreas, die primär als nicht/grenzwertig resektabel oder oligometastatisch eingestuft wurden und zur Remissionsinduktion mit Lu177-DOTA-TATE-PRRT behandelt wurden. Neun Patienten (31 %) konnten nachfolgend erfolgreich operiert werden. Insbesondere bei pankreatischen NET sollte in einem erfahrenen interdisziplinären Team diskutiert werden, ob bei primär nicht bzw. grenzwertig-resektabler Situation durch eine Tumorremission eine R0-Resektion erreicht, und damit ein potenziell kurativer Ansatz erzielt werden könnte. In diesen Fällen sollten Therapien mit objektiven Ansprechraten > 25 %, wie eine Chemotherapie mit Streptozotocin+ 5-FU, eine Chemotherapie mit Temozolomid +/- Capecitabin, oder eine PRRT gegenüber den molekular-zielgerichteten Therapien (Somatostatin-Analoga,



Everolimus, Sunitinib) mit niedrigen Ansprechraten (< 10 %) favorisiert werden.

#### EMPFEHLUNG 5.12

Die Chemotherapie sollte als Erstlinientherapie bei Patienten mit pankreatischem NET eingesetzt werden bei hoher hepatischer Tumorlast (> 25 %), signifikantem Tumorprogress in 6 Monaten oder G2-NET mit > 10 % Ki-67.

*Empfehlung, Konsens*

#### EMPFEHLUNG 5.13

Die Kombination von Streptozotocin und 5-Fluorouracil sollte als Standardchemotherapie bei pankreatischen NET eingesetzt werden.

*Empfehlung, starker Konsens*

#### EMPFEHLUNG 5.14

Als orales Chemotherapieschema kann alternativ auch Capecitabin/ Temozolomid bei pankreatischen NET gegeben werden.

*Empfehlung offen, Konsens*

Die Streptozotocin (STZ)-basierte Chemotherapie wird seit den 80er Jahren bei NET eingesetzt und ist nach älteren Studien mit objektiven Responderaten von 45–69 % verbunden [411, 412]. Der Einsatz der Kombination von Doxorubicin mit STZ ist durch eine potenzielle kumulative Kardiotoxizität (die maximale Doxorubicin-Dosis muss unter 500 mg/m<sup>2</sup> liegen) beschränkt und weitgehend durch den Einsatz der Kombination von 5-Fluorouracil (5-FU) mit STZ abgelöst [412]. Obwohl kleine Studien nicht konsistent die ursprünglich sehr hohe Remissionsrate bestätigen haben, gibt es neuere retrospektive Datenerhebungen bei pankreatischen NET von europäischen Exzellenzzentren, die unter Verwendung objektiver radiologischer Methoden Remissionsraten von 30–40 % bestätigen [413–415]. Die berichteten medianen PFS/TTP-Angaben in diesen jüngsten Studien sind 16 Monate, 19,4 Monate und 23 Monate. Mit der Kombination von STZ/5-FU mit Bevacizumab wurde in einer prospektiven Studie ein medianes PFS von 23,7 Monaten erzielt bei einer Remissionsrate von 44 % [416]. Ob die Kombination mit dem Angiogenese-Inhibitor der reinen Chemotherapie überlegen ist, bleibt jedoch ohne comparative Studie unklar.

Die STZ-basierte Chemotherapie ist in Deutschland bisher nicht zugelassen, aber vonseiten des BfArM als Standardtherapie anerkannt und über die Auslandsapotheke verfügbar. Sollte kein Zugang zur STZ-Therapie bestehen, kann alternativ eine Dacarbazin- oder Temozolomid +/- Capecitabin-Therapie in Betracht gezogen werden. Die Datenlage ist jedoch begrenzt und basiert überwiegend auf retrospektiven Studien [417, 418]. Die

Ansprechraten reichen von 14 bis 70 %; das mediane PFS bzw. die mediane TTP von 5 bis 36 Monate [419]. Daher kann diese Therapie nur vor der zugelassenen molekular-zielgerichteten Therapie erwogen werden, wenn ein Remissionsdruck besteht. Die höchsten Remissionsraten (70 %) wurden in einer retrospektiven Studie für die Kombinationstherapie von Temozolomid und Capecitabin berichtet [418], in einer neueren Studie aus demselben Zentrum wird bei 143 Patienten eine objektive Ansprechraten von 54 % gefunden [420]. Eine prospektive Studie in den USA untersucht derzeit, ob die Kombinationstherapie von Temozolomid mit Capecitabin der Monotherapie mit Temozolomid bei progredienten pankreatischen NET überlegen ist ([www.clinicaltrials.gov](http://www.clinicaltrials.gov)).

Sichere prädiktive molekulare Parameter für das Therapieansprechen existieren nicht. Die Therapieselektion erfolgt vielmehr aufgrund der genannten klinisch-radiologischen Kriterien. Diese Empfehlung ist konsistent mit den ENETS-Leitlinien [386].

#### EMPFEHLUNG 5.15

In der chemotherapeutischen Behandlung metastasierter pankreatischer NET sollte eine Therapiezeit von mindestens 6 Monaten angestrebt werden.

*Empfehlung, starker Konsens*

Die Therapiedauer ist abhängig von der Tolerabilität der Chemotherapie und dem Therapieziel. Es gibt Hinweise dafür, dass eine längere Therapiedauer mit längerer Ansprechdauer verbunden ist. Die mediane Therapiezeit in einer retrospektiven Studie bei 133 Patienten, die mit STZ/5-FU in Uppsala behandelt wurden, war relativ lang und betrug 15,8 Monate; 5 Patienten erhielten STZ/5-FU länger als 120 Monate, 13 Patienten für einen Zeitraum von 60–120 Monaten, und 112 Patienten für 0–60 Monate. Das mediane PFS betrug 23 Monate [415]. In einer anderen Studie mit 96 Patienten lag die mediane Therapiezeit bei 8,71 Monaten (0,13–17,9 Monate). Die mittlere Anzahl der applizierten Zyklen nach dem Moertel-Schema (q 6 Wochen) lag bei 6 (Bereich 1–18). Das mediane PFS lag bei 19 Monaten. Gründe für eine kurze Behandlungsdauer (< 6 Monate) waren vor allem das Auftreten einer Krankheitsprogression [413]. In der größten retrospektiven Serie zu mit Temozolomid +/- Capecitabin behandelten pankreatischen NET lag die mediane Behandlungszeit bei 9 Zyklen (Bereich 1–28), entsprechend 9 Monaten Therapie. Das erzielte PFS lag bei 17 Monaten [420].

#### EMPFEHLUNG 5.16

Auch ohne dokumentierten Tumorprogress kann eine Chemotherapie empfohlen werden bei Patienten mit pankreatischem NET und hoher Tumorlast und/oder tumorassoziierten Symptomen.

*Empfehlung offen, Konsens*

Es wurden in Studien mit STZ/5-FU Patienten mit und ohne vorausgehenden Tumorprogress behandelt. Insbesondere bei

Patienten mit hoher Tumorlast bzw. höherer Proliferationsrate ist ein abwartendes Verhalten zur Beurteilung des spontanen Tumorzustands nicht vertretbar.

#### EMPFEHLUNG 5.17

Die Chemotherapie kann sowohl bei G1 als auch G2-NET eingesetzt werden.

*Empfehlung offen, Konsens*

Es gibt Daten aus retrospektiven Serien, die belegen, dass die STZ-basierte Chemotherapie sowohl bei G1 als auch bei G2 pankreatischen NET wirksam ist [413]. Die Proliferationsrate ist eher ein prognostischer als ein prädiktiver Faktor für das Ansprechen der Chemotherapie [414, 421].

#### EMPFEHLUNG 5.18

Everolimus oder Sunitinib können bei progredienten nicht resektablen pankreatischen NET gegeben werden.

Die Auswahl für die eine oder andere molekulare Therapie erfolgt in erster Linie basierend auf der Komorbidität und den jeweiligen Kontraindikationen/Nebenwirkungen.

*Empfehlung offen, starker Konsens bzw. Konsens (bei Ausschluss der Konferenzteilnehmer mit potenziellem COI)*

Everolimus wurde in mehreren Studien (RADIANT-1, RADIANT-3, COOPERATE-2) bei progredienten pankreatischen NET untersucht. Das progressionsfreie Überleben lag zwischen 9,7 und 16,6 Monaten [422, 423]. Eine randomisierte Placebo-kontrollierte Studie zeigte eine Verlängerung des progressionsfreien Überlebens von 4,6 Monaten mit Placebo auf 11,0 Monate mit Everolimus. Die objektive Remissionsrate betrug 5% [424]. Die Kombination von Everolimus mit einem Somatostatin-Analoga (Pasireotid) hatte keine Verlängerung des PFS im Vergleich zur Monotherapie mit Everolimus erbracht [423].

Sunitinib wurde in einer Placebo-kontrollierten Studie bei progredienten pankreatischen NET evaluiert. Es zeigte sich eine Verlängerung des progressionsfreien Überlebens von 5,5 Monaten mit Placebo auf 11,4 Monate mit Sunitinib; die objektive Remissionsrate lag bei unter 10% [425]. Etwa zwei Drittel der Patienten hatten eine vorausgehende Systemtherapie (i. d. R. Chemotherapie), ein Drittel sogar 2 Systemtherapien.

Es existieren keine komparativen Studien zu Everolimus versus Sunitinib bei pankreatischen NET. Typische Nebenwirkungen von Everolimus sind Stomatitis, Hyperglykämie, Diarrhö, Infektionen und seltener Pneumonitis [49]. Patienten mit unkontrolliertem bzw. schwer einstellbarem Diabetes mellitus oder COPD sollten daher bevorzugt mit Sunitinib behandelt werden. Nebenwirkungen von Sunitinib sind hypertensive Entgleisung, Blutungen, Hand-Fuß-Syndrom [425]. Patienten mit Prädisposition zu diesen Nebenwirkungen bzw. unkontrolliertem Hypertonus oder Blutungsrisiko sollten bevorzugt mit Everolimus behandelt werden. Einfluss auf die Therapieauswahl hat ferner die Patientenpräfe-

renz. Bei Patienten mit metastasiertem Insulinom ist bevorzugt Everolimus einzusetzen aufgrund des günstigen Einflusses auf die Blutzuckerstoffwechsellage und die Absenkung zirkulierender Hormonspiegel [426].

#### EMPFEHLUNG 5.19

Everolimus oder Sunitinib sollten nicht in der Erstlinientherapie eingesetzt werden.

*Empfehlung, starker Konsens bzw. Konsens (bei Ausschluss der Konferenzteilnehmer mit potenziellem COI)*

In Studien wurde Everolimus überwiegend nach vorausgegangener Systemtherapie mit Somatostatin-Analoga und/ oder Chemotherapie eingesetzt. In der Placebo-kontrollierten Studie mit Everolimus (RADIANT-3) waren 40% der Patienten therapie-naiv, während 46% eine vorausgegangene Chemotherapie und 50% eine vorausgegangene Somatostatin-Analoga-Therapie erhielten. Auch in der Sunitinib-Studie waren die meisten Patienten vorbehandelt; im Sunitinib-Arm erhielten 66% eine Chemotherapie und 35% Somatostatin-Analoga. Damit reflektiert die Empfehlung überwiegend das Studiendesign, mit dem Everolimus bzw. Sunitinib untersucht wurden, aber auch die Würdigung der nicht unbedeutlichen Nebenwirkungen, die mit einer molekular-zielgerichteten Therapie wie Everolimus oder Sunitinib einhergehen.

#### 5.2.1.2 Sequenz von STZ/5FU im Vergleich zu targeted drugs (Everolimus, Sunitinib, SSA) bei pankreatischen NET

#### EMPFEHLUNG 5.20

Eine Ausnahme zur Erstlinienchemotherapie stellen NET mit niedriger Tumorlast und geringer Proliferationsrate dar, bei denen eine SSA-Therapie bei positivem SSR-Status als hinreichend erscheint. Bei signifikantem Progress sollte die weitere Therapieabfolge (Chemotherapie, molekular-zielgerichtete Therapie oder PRRT) in einem interdisziplinären Tumorboard unter Berücksichtigung von Tumordynamik und Komorbidität festgelegt werden.

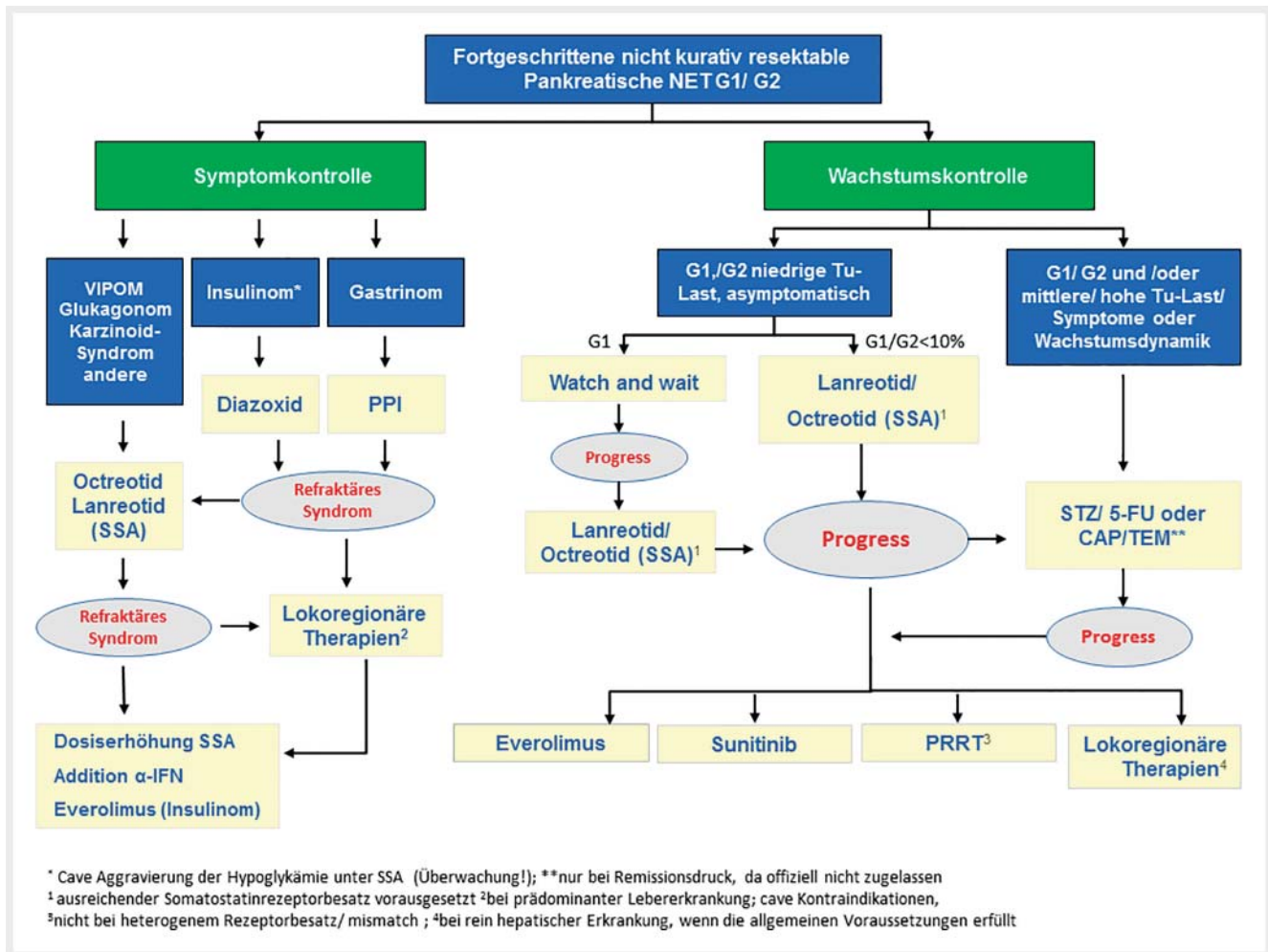
*Empfehlung, Konsens*

#### EMPFEHLUNG 5.21

Wenn bei Patienten mit pankreatischen NET SSA die Erstlinientherapie darstellt, erfolgt der Einsatz von Sunitinib bzw. Everolimus in der Zweitlinie oder in der Drittlinie nach systemischer Chemotherapie.

*Empfehlung, starker Konsens*

Es gibt Daten aus retrospektiven Serien, die belegen, dass die STZ-basierte Chemotherapie auch nach Versagen einer SSA-Therapie wirkt [413]. Die CLARINET-Studie belegt, dass Lanreotid das Tumorzustand auch bei pankreatischen NET hemmt (medianes



► **Abb. 2** Therapiealgorithmus 2: Vorgehen bei metastasierten oder lokal-fortgeschrittenen und nicht resektablen gut-differenzierten NET des Pankreas.

PFS mit Lanreotid > 27 versus 18 Monate mit Placebo). Entsprechend dem Studienprofil sollte daher bei Niedrig-Risiko-Patienten (G1, G2 < 10%, stabile Erkrankung oder langsamer Progress, niedrige Tumorlast) auch aufgrund der exzellenten Verträglichkeit von SSA, der SSA-Therapie der Vorzug gegeben werden [388]. Die Daten der CLARINET-Studie stützen somit den Einsatz von Somatostatin-Analoga als Erstlinientherapie bei niedrig-proliferativen oder stabilen pankreatischen NET [388]. In der Placebo-kontrollierten Studie mit Everolimus (RADIANT-3-Studie) lag das mediane PFS auch bei Patienten, die Everolimus nach systemischer Chemotherapie erhalten haben, bei 11 Monaten [427]. In einer laufenden prospektiven Studie (SEQTOR-Studie) wird die Sequenz der Therapie im Vergleich zur STZ-basierten Chemotherapie (Everolimus vs. STZ/5-FU mit Cross-over bei Progression) weiter untersucht. Weitere Studien untersuchen den Stellenwert der molekular-zielgerichteten Therapien (Everolimus bzw. Sunitinib) im Vergleich zur PRRT (COMPETE-Studie, OCCLURANDOM-Studie; www.clinicaltrials.gov). Da komparative Studienergebnisse zu verschiedenen Systemtherapien bisher nicht vorliegen, und unklar bleibt, ob der Patient von einer speziellen Therapieabfolge quoad vitam profitiert, erfolgt die Therapieauswahl unter Einbeziehung von klini-

schen, pathologischen und radiologischen Erkenntnissen zum Tumorverlauf.

Das Vorgehen bei pankreatischen NET G1 / G2 wird im Therapiealgorithmus 2 zusammengefasst (► **Abb. 2**).

## 5.2.2 Extrapankreatische NET

### 5.2.2.1 Chemotherapie bei gut differenzierten extrapan- kreatischen NET

#### EMPFEHLUNG 5.22

Bei NET G1 / G2 des Dünndarms sollte keine Chemotherapie zum Einsatz kommen.

*Empfehlung, starker Konsens*

Es gibt keine etablierte Chemotherapie bei NET des Dünndarms. Es liegen nur Erfahrungen zu verschiedenen Regimen in heterogenen, kleinen Populationen vor; das objektive Tumoransprechen ist generell deutlich geringer als bei NET des Pankreas [428]. Eine spezifische Therapie kann daher nicht empfohlen werden.

### EMPFEHLUNG 5.23

Bei NET G1 / G2 des Dünndarms soll eine Chemotherapie erst nach jeweils Therapieversagen der gut evaluierten systemischen Therapieansätze mit Biotherapie (Somatostatin-Analoga, Interferon-alpha), Radiorezeptortherapie und Everolimus in Erwägung gezogen werden.

*Starke Empfehlung, starker Konsens*

Die Rolle der Biotherapie mit Octreotid LAR [387, 389] und Lanreotid Autogel [388, 390] oder Interferon [403, 429] sowie der Radiorezeptortherapie mit Lu177-DOTA-TATE [430] in der Therapie von NET G1 / G2 des Dünndarms ist jeweils durch kontrollierte Phase-III-Studien gut belegt und etabliert. Dagegen gibt es keine etablierte Chemotherapie bei NET des Dünndarms.

Streptozotocin-basierte Chemotherapieregime zeigen bei neuroendokrinen Tumoren des Pankreas eine hohe objektive Tumorresponserate [413 – 415]. Im Gegensatz hierzu sind extrapancreatische NET G1 / G2 des Dünndarms relativ insensitive gegenüber Streptozotocin-basierten Chemotherapieregimen und diese sollen deshalb bei extrapancreatischen NET nicht eingesetzt werden. Unter Chemotherapie mit Streptozotocin/5-FU oder Streptozotocin/Doxorubicin kam es in einer Phase-III-Studie an 249 Patienten mit Karzinoiden nur zu einer ORR von jeweils 16 % und einer medianen TTP/PFS von nur 5,3 und 4,5 Monaten [431]. Im Vergleich von Streptozotocin/5-FU versus Interferon-alpha 2a bei 64 Patienten mit Karzinoiden zeigte eine Phase-III-Studie eine jeweils niedrige ORR von 3 versus 9 % und ein kürzeres TTP/PFS mit 5,5 Monaten im Chemotherapie-Arm versus 14,1 Monaten im Interferon-alpha-Arm [403].

Temozolomid-basierte Chemotherapieregime zeigen bei neuroendokrinen Tumoren des Pankreas eine hohe objektive Tumorresponserate [420]. Im Gegensatz hierzu ist die Effizienz von Capecitabine/Temozolomid bei extrapancreatischen Tumoren/GI-NET bisher nicht ausreichend belegt bzw. scheint in den meisten Fallserien im Gegensatz zu pankreatischen NET deutlich geringer zu sein [419, 432].

Oxaliplatin-basierte Chemotherapie mit FOLFOX oder XELOX können für die Therapie von GI-NET nach Ausschöpfen der etablierten Therapieoptionen als Viertlinientherapie im Einzelfall erwogen werden. Oxaliplatin-basierte Chemotherapie mit FOLFOX oder XELOX zeigte bei 19 extrapancreatischen NET des GI-Trakts eine ORR von 26 % und eine stabile Erkrankung bei 37 % [433]. Capecitabin-Monotherapie bei 19 extrapancreatischen NET (davon 12 im Darm) zeigte als bestes Ansprechen nur eine stabile Erkrankung bei 13/19 Patienten (68 %) mit einem medianen PFS von 9,9 Monaten und einem medianen Überleben von 36,5 Monaten [434]. Bevacizumab hat bisher keinen etablierten Stellenwert bei NET. Jedoch berichten mehrere unkontrollierte Phase-II-Studien über vielversprechende Ergebnisse von Bevacizumab in Kombination mit Capecitabin oder in Kombination mit XELOX oder FOLFOX bei extrapancreatischen NETs. In eine klinischen Phase-II-Studie (BETTER-Studie) [435], wurden 49 Patienten mit extrapancreatischen NET des Gastrointestinaltrakts (82 % Primärlokalisation im Ileum) und Ki-67 < 15 % eingeschlossen und mit Capecitabin

plus Bevacizumab behandelt. Die ORR betrug 18 % und die Rate stabiler Erkrankungen 70 %; das mediane PFS lag bei 23,4 Monaten und das 2-Jahres-Überleben bei 85 % [435]. In der retrospektiven XELBEVOCT-Studie [436] wurden 45 Patienten mit NET mit Octreotid LAR 20 mg alle 28 Tage, Capecitabin in metronomischer Applikation mit 2000 mg/Tag und Bevacizumab 5 mg/kg alle 14 Tage behandelt. Das objektive Ansprechen bei den extrapancreatischen NET lag bei 11,5 % (3/26 Patienten) [436]. In der Kombination XELOX oder FOLFOX plus Bevacizumab wurde bei 22 extrapancreatischen NETs eine ORR von 13,6 % (3/22 Patienten) und ein medianes PFS von 19,3 Monaten berichtet [437]. Der Mehrwert der Bevacizumab-Therapie bleibt aufgrund fehlender komparativer Studien unklar.

### EMPFEHLUNG 5.24

Bei gastralen NET Typ 3 und kolorektalen NET G2 kann eine primäre Chemotherapie nach interdisziplinärer Indikationsstellung in Betracht gezogen werden, wenn ein aggressiver Tumorverlauf besteht.

*Empfehlung offen, starker Konsens*

Für die seltenen fortgeschrittenen metastasierten NET Typ 3 des Magens und kolorektalen NET G2 liegen keine dezidierten Studiendaten zur Chemotherapie vor. Die sporadisch auftretenden NET Typ 3 des Magens gehen jedoch mit einem höheren Ki-67 und einer schlechteren Prognose einher im Gegensatz zu NET Typ 1 und Typ 2 des Magens [438]. Kolorektale NET im Stadium IV zeigen eine ungünstige Prognose und ein 5-Jahres-Überleben von nur 15 – 25 % [439].

Aufgrund des häufig aggressiven Tumorverlaufs kann hier eine primäre Chemotherapie mit FOLFOX oder Capecitabin/Temozolomid erwogen werden. Die Datenlage für die Chemotherapie in dieser Situation ist jedoch unzureichend und die Empfehlung entspricht lediglich einer Expertenmeinung.

#### 5.2.2.2 Stellenwert von Sunitinib bei extrapancreatischen NET

### EMPFEHLUNG 5.25

Sunitinib soll außerhalb von Studien bei Patienten mit extrapancreatischen NET nicht verordnet werden.

*Starke Empfehlung, Konsens*

Die Effizienz von Sunitinib bei Patienten mit extrapancreatischen NET wurde lediglich in einer Subgruppe einer Phase-II-Studie mit 107 Patienten mit NET untersucht. Unter Sunitinib 50 mg p. o. Tag 1 – 28, Wiederholung ab Tag 43, zeigte sich bei einem von 41 Patienten (2,4 %) mit extrapancreatischen NET ein objektives Tumoransprechen, eine stabile Erkrankung bei 83 %, und eine mediane TTP von nur 7,7 Monaten [440].



### 5.2.2.3 Stellenwert von Everolimus bei extrapancreatischen NET

#### EMPFEHLUNG 5.26

Everolimus kann bei progredienten NET des Jejunums/ Ileums nach SSA und PRRT gegeben werden.

*Empfehlung offen, starker Konsens*

Everolimus ist zur Behandlung von inoperablen oder metastasierten NET G1 / G2 des Pankreas und nicht funktionellen neuroendokrinen Tumoren gastrointestinalen oder pulmonalen Ursprungs bei Erwachsenen mit progressiver Erkrankung zugelassen.

In den beiden Placebo-kontrollierten Phase-III-Studien RADIANT-2 und RADIANT-4 wurde jeweils eine Verbesserung des medianen PFS unter Everolimus gezeigt:

In die RADIANT-2-Studie [441] wurden 429 Patienten mit progredientem NET und Karzinoïdsyndrom (Primarius im Dünndarm bei 51 bzw. 53 % in den beiden Therapiearmen) eingeschlossen und mit Everolimus 10 mg/Tag p. o. plus Octreotid LAR 30 mg alle 28 Tage i. m. versus Placebo plus Octreotid LAR 30 mg alle 28 Tage i. m. therapiert. Das mediane PFS war 16,4 Monate im Everolimus-Arm versus 11,3 Monate im Placebo-Arm (HR 0,77; 95 % CI 0,59 – 1,00;  $p = 0,026$ ). Das vordefinierte Signifikanzniveau wurde knapp verfehlt [441]. Subgruppenanalysen zeigten eine Effizienz des Therapieregimes in NET des Dünndarms und NET des Kolorektums [441]. In die RADIANT-4-Studie [442] wurden 302 Patienten mit nicht-funktionellen NET G1 (64 %)/G2 (35 %) der Lunge und des GI-Trakts (häufigste Primariuslokalisationen: Lunge 30 %, Ileum 24 %, Rektum 13 %) eingeschlossen. Das mediane PFS der Gesamtkohorte war 11,0 Monate im Everolimus-Arm versus 3,9 Monate im Placebo-Arm (HR 0,48; 95 % CI 0,35 – 0,67;  $p < 0,001$ ) [442]. In einer Post-hoc-Subgruppenanalyse zeigte sich Effektivität für alle GI-NETs als auch für Lungen-NETs [442]. Die große Subgruppe der 71 Ileum-NET wurde jedoch in der Publikation der RADIANT-4-Studie nicht gesondert analysiert [442]. Eine weitere differenzierte Post-hoc-Analyse der pulmonalen und der nicht-pulmonalen NET zeigte positive Behandlungseffekte in allen Subgruppen, außer in der Subgruppe von Patienten mit Primärtumor im Ileum (Ileum  $n = 71$ : HR = 1,22 [95 %-KI: 0,56 – 2,65]; NET außerhalb des Ileums  $n = 141$  HR = 0,34 [95 %-KI: 0,22 – 0,54]; Lunge  $n = 90$ : HR = 0,43 [95 %-KI: 0,24 – 0,79]) [443].

#### EMPFEHLUNG 5.27

Everolimus kann bei progredienten NET des Magens, Duodenums sowie bei kolorektalen NET gegeben werden.

*Empfehlung offen, Konsens*

Everolimus ist zur Behandlung von inoperablen oder metastasierten nicht funktionellen neuroendokrinen Tumoren gastrointestinalen oder pulmonalen Ursprungs bei Erwachsenen mit progressiver Erkrankung zugelassen.

In die RADIANT-4-Studie [442] wurden 302 Patienten mit nicht funktionellen NET G1 (64 %) / G2 (35 %) der Lunge und des GI-Trakts (häufigste Primariuslokalisationen: Lunge 30 %, Ileum 24 %, Rektum 13 %) eingeschlossen. Das mediane PFS der Gesamtkohorte war 11,0 Monate im Everolimus-Arm versus 3,9 Monate im Placebo-Arm (HR 0,48; 95 % CI 0,35 – 0,67;  $p < 0,001$ ) [442]. In einer Post-hoc-Subgruppenanalyse zeigte sich Effektivität für die Subgruppe der GI-NETs als auch für die der Lungen-NETs. In die Studie waren unter anderem jeweils 11 Magen-NET, 10 duodenale NET, 8 Kolon-NET und 40 Rektum-NET eingeschlossen worden [442].

### 5.2.2.4 Therapiesequenz bei extrapancreatischen NET

#### EMPFEHLUNG 5.28

Bei NET G1 / G2 des Jejunums/Ileums sollte als Systemtherapie die Therapie mit Somatostatin-Analoga, und nachfolgend bei Therapieversagen die Radiorezeptortherapie (PRRT) eingesetzt werden.

*Empfehlung: Konsens*

Die Rolle der Biotherapie mit Octreotid LAR [387, 389] und Lanreotid Autogel [388, 390] sowie der Radiorezeptortherapie mit Lu177-DOTA-TATE [430] in der Therapie von NET G1 / G2 des Dünndarms ist jeweils durch kontrollierte Phase-III-Studien gut belegt und etabliert.

Everolimus ist zur Behandlung von nicht-funktionellen neuroendokrinen Tumoren gastrointestinalen oder pulmonalen Ursprungs bei Erwachsenen mit progressiver Erkrankung zugelassen. Es fehlen bisher Ergebnisse von komparativen Studien zum Stellenwert von Everolimus im Vergleich zu anderen Systemtherapien einschließlich PRRT. Aufgrund des Nebenwirkungsprofils von Everolimus und geringem bzw. fehlendem Benefit in der Subgruppe der Ileum-NET aus einer Post-hoc-Analyse der RADIANT-4-Studie, sollte Everolimus insbesondere bei ilealen NET erst nach Ausschöpfen anderer Therapieoptionen und bei signifikantem Tumorprogress eingesetzt werden. Eine prospektive randomisierte Studie (COMPETE-Studie) untersucht den Stellenwert von Everolimus im Vergleich zur PRRT bei progredienten intestinalen NET in der Zweitlinie nach Versagen von SSA.

Der Therapiealgorithmus 3 fasst das Vorgehen bei Dünndarm-NET zusammen ► **Abb. 3**.

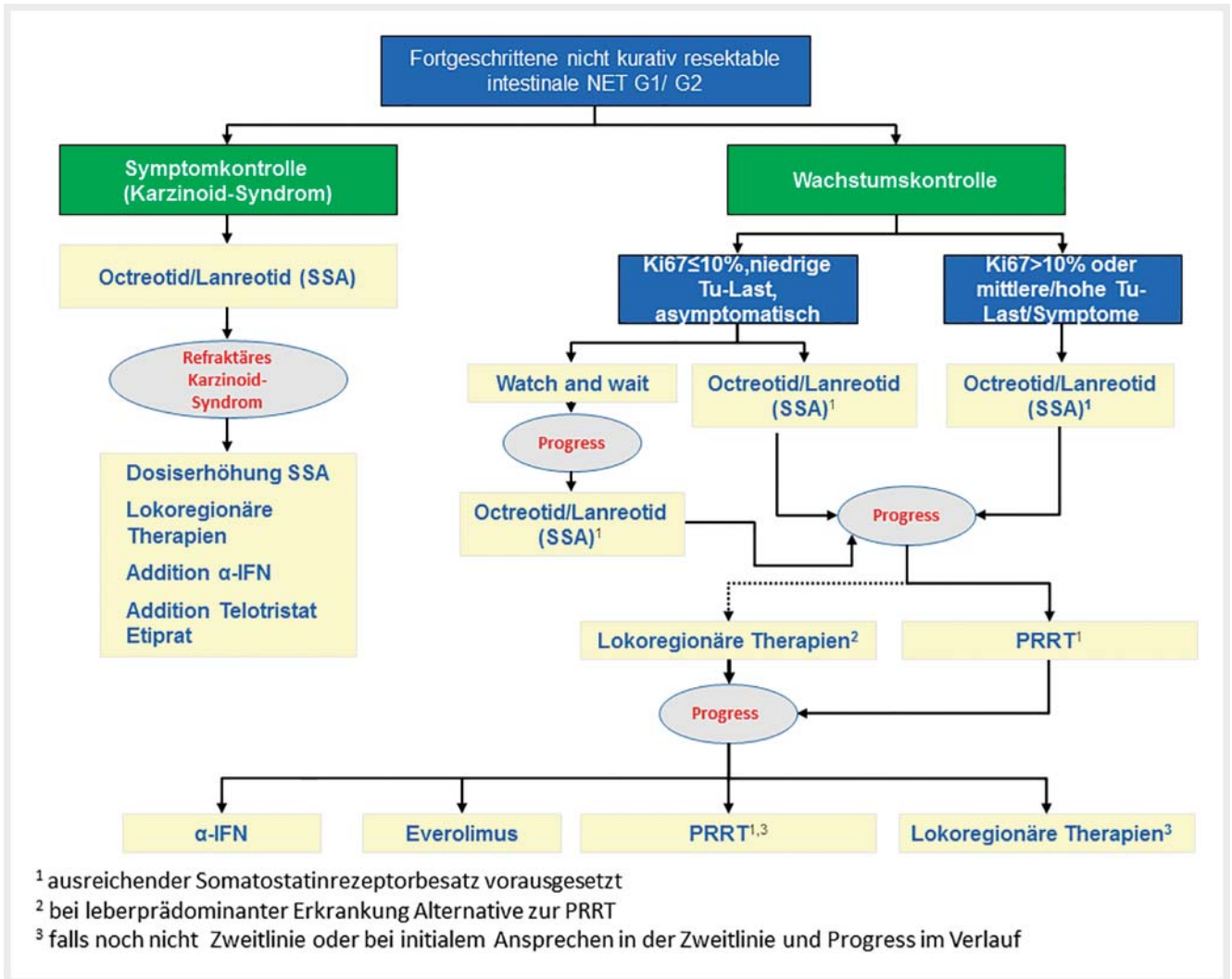
#### EMPFEHLUNG 5.29

Bei progredienten NET G1 / G2 des Rektums oder hoher Tumorlast kann eine Radiorezeptortherapie (PRRT) oder eine Therapie mit Everolimus gegeben werden.

*Empfehlung offen, Konsens*

Everolimus ist für die Behandlung von NET des Rektums zugelassen und hat für die Subgruppe der kolorektalen NET in den beiden klinischen Phase-III-Studien (RADIANT-2- und RADIANT-4-Studien





► **Abb. 3** Therapiealgorithmus 3: Vorgehen bei Patienten mit metastasierten und nicht kurativ resektablen gut-differenzierten NET des Dünndarmes (Ileum und Jejunum).

[441, 442] jeweils Effizienz gezeigt. Für kolorektale NET liegen bisher nur wenig publizierte Daten zur PRRT vor – die ORR scheint jedoch mit anderen Primärlokalisationen des gastroenteropankreatischen Systems vergleichbar zu sein [444].

**EMPFEHLUNG 5.30**

Bei metastasiertem CUP-NET und Irresektabilität oder Inoperabilität sollte sich die systemische Therapie nach dem wahrscheinlichsten Primärlus orientieren.  
*Empfehlung, starker Konsens*

Trotz entsprechender Diagnostik (siehe auch Kapitel 1) bleibt bei 10 – 15% der Patienten der Primärtumor nicht detektierbar [246, 445, 446]. Das immunhistochemische Profil (z. B. CDX-2 und Serotoninpositivität als Hinweis auf einen intestinalen Primärtumor, Gastrinpositivität als Hinweis auf duodenalen oder pankreatischen

Primärlus, TTF-1 als Hinweis auf ein Bronchuskarzinoid, Islet-1 und/ oder Glukagon als Hinweis auf einen pankreatischen Ursprung) kann einen Hinweis auf die wahrscheinliche Primärtumorklassifikation liefern und somit neben Grading und Somatostatin-Rezeptor-Status die Therapieauswahl erleichtern. Die Mehrzahl von CUP-NETs sind intestinalen Ursprungs [281, 447], da die häufig kleinen jeuno-ilealen Primärtumoren der Diagnostik entgehen können, wohingegen z. B. pankreatische NET meist über 2 cm Größe aufweisen, wenn sie metastasieren und dann mit Schnittbildgebung und Endosonografie gut darstellbar sind. Somit scheint es in den meisten Fällen gerechtfertigt, bei fehlendem Primärtumornachweis und gut differenziertem NET analog zu Dünndarm-NET vorzugehen.

### 5.3 Neuroendokrine Karzinome, NET G3 und MANEC sowie Becherzellkarzinoid der Appendix

#### EMPFEHLUNG 5.31

Cisplatin+Etoposid oder Carboplatin+Etoposid soll als Standardtherapie bei extrapulmonalen metastasierten neuroendokrinen Karzinomen (NEC) G3 unabhängig von der Primärtumorlokalisation und unabhängig von der Klassifikation in kleinzelliges NEC oder großzelliges NEC eingesetzt werden.

*Starke Empfehlung, starker Konsens*

#### EMPFEHLUNG 5.32

In der metastasierten Situation des NEC sollten 6 Therapiezyklen angestrebt werden. Dabei soll das Therapieansprechen engmaschig überprüft werden – klinisch und biochemisch (NSE, LDH, CgA) nach jedem Therapiezyklus und bildmorphologisch alle 3 Monate.

*Starke Empfehlung, Konsens*

Cisplatin plus Etoposid ist das bisher am intensivsten in mehreren retrospektiven Studien untersuchte Chemotherapieregime bei gering differenzierten NEC G3 extrapulmonalen Ursprungs [448, 449]. In der bisher größten retrospektiven multizentrischen Studie, der „Nordic NEC Study Group“ [32] an 252 Patienten mit fortgeschrittenen NEC G3 des gastroenteropankreatischen Systems zeigte sich eine vergleichbare Wirksamkeit von Cisplatin plus Etoposid (n = 129) und Carboplatin plus Etoposid (n = 67) hinsichtlich ORR, PFS und OS [32]. In der Gesamtkohorte der „Nordic-NEC-Studie“ zeigten sich 2 % komplette Remissionen (CR), 29 % partielle Remissionen (PR), 33 % stabile Erkrankungen (SD) und damit definitionsgemäß eine objektive Responderate (ORR) von 31 % und eine Tumorkontrollrate (DCR) von 64 % bei einem medianen PFS von nur 4 (3,1 – 4,6) Monaten und einem medianen Gesamtüberleben (OS) von nur 11 (9,4 – 12,6) Monaten [32]. Die Prognose von Patienten mit metastasiertem NEC G3 extrapulmonalen Ursprungs ist schlecht. Das 2- und 3-Jahres-Überleben in der Gesamtkohorte lag nur bei 14 % bzw. 9,5 % [32] und liegt damit unterhalb der Ansprechraten, die in anderen Studien berichtet wurden.

In einer anderen großen retrospektiven Studie aus Japan an 258 Patienten mit fortgeschrittenen NEC G3 des gastroenteropankreatischen Systems zeigte sich Cisplatin plus Etoposid (n = 46) gegenüber Cisplatin plus Irinotecan (n = 160) mit einer ORR von 28 vs. 50 %, einem medianen PFS von 4,0 vs. 5,2 Monate und einem medianen OS von 7,3 vs. 13,0 Monate jeweils etwas weniger effektiv [450]. Der Stellenwert von Cisplatin plus Irinotecan beim extrapulmonalen NEC G3 des gastroenteropankreatischen Systems bleibt dennoch abzuwarten bzw. ist in Europa nicht etabliert.

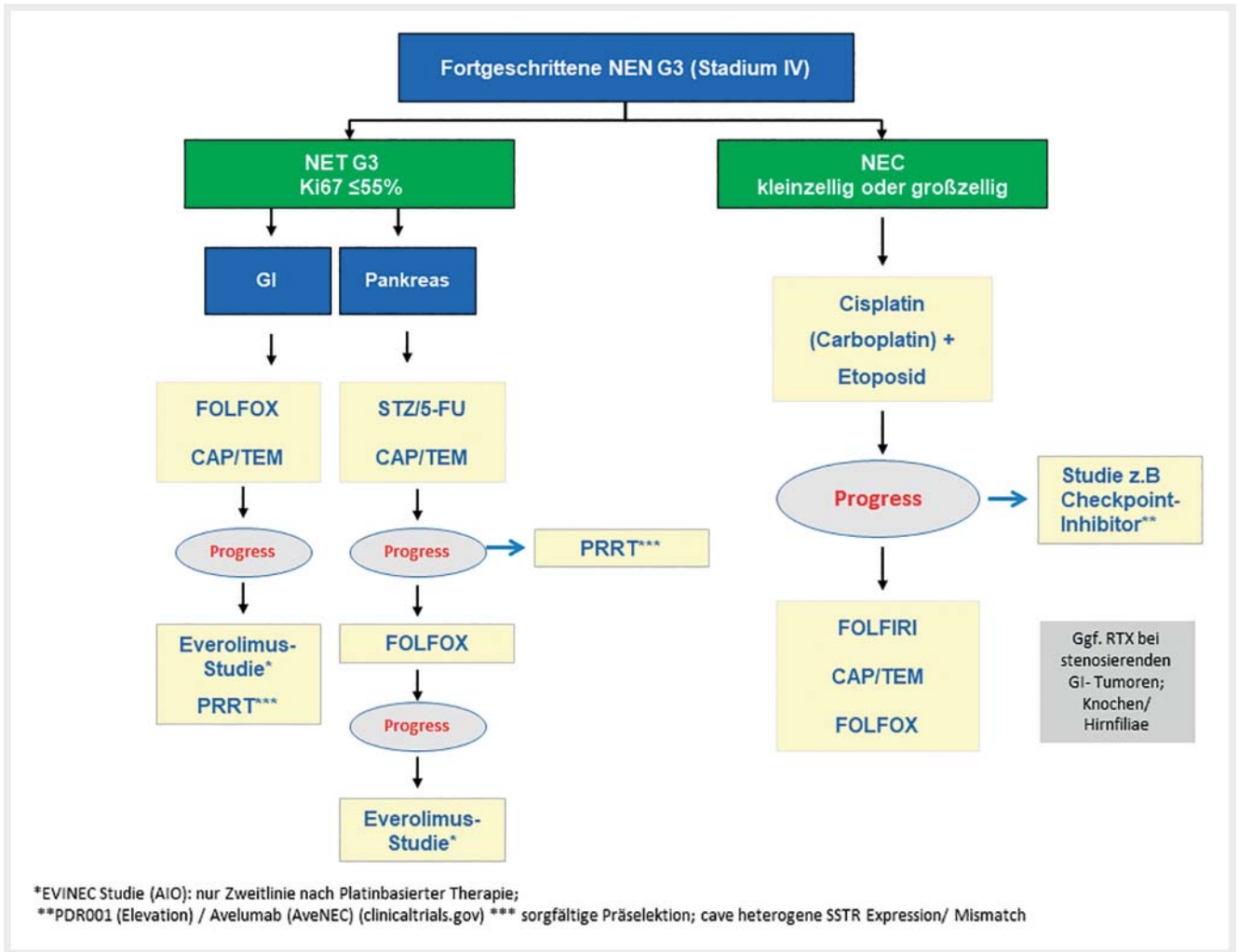
Aufgrund der Aggressivität der NEC ist ein engmaschiges Restaging alle 8 – 12 Wochen notwendig.

#### EMPFEHLUNG 5.33

Bei neuroendokrinen Tumoren (NET) G3 kann keine Chemotherapiekomination als Standard empfohlen werden. Einem weniger toxischen Regime (z. B. Temozolomid-basiert oder bei pankreatischem NET G3 STZ/5FU) sollte der Vorzug gegeben werden.

*Empfehlung, starker Konsens*

Bei den neuroendokrinen Neoplasien Grad 3 werden die typischen gering differenzierten NEC G3 und die kleine Gruppe der gut differenzierten NET G3 unterschieden [451]. NEC G3 haben typischerweise sehr hohe mediane Proliferationsindizes (Ki-67) von meist 60 – 90 %, während NET G3 nur Proliferationsindizes (Ki-67) von 21 – 40 % aufweisen [451 – 453]. Unter einem Chemotherapieregime mit Platin plus Etoposid ist die zu erwartende objektive Ansprechrate (ORR) bei den höher proliferativen NEC G3 mit 31 – 39 % signifikant höher als bei den im Vergleich weniger proliferativen NET G3 mit 0 – 10 % [451, 453]. Analog lag auch in der „Nordic-NEC-Studie“ [32] bei NEN G3 mit Ki-67 > 55 % die ORR bei 42 %, während diese bei NEN G3 mit Ki-67 < 55 % nur bei 15 % lag [32]. Insgesamt zeigen neuroendokrine Tumoren (NET) G3 im Vergleich zu neuroendokrinen Karzinomen (NEC) G3 eine geringere objektive Ansprechrate auf Platin plus Etoposid. Andererseits ist das Gesamtüberleben bei den höher proliferativen NEC G3 mit nur 10 – 17 Monaten deutlich ungünstiger im Vergleich zur Gruppe der etwas niedriger proliferativen NET G3 mit 41 – 99 Monaten [451 – 453]. Vor diesem Hintergrund werden in der Literatur für die Therapie von NET G3 alternative weniger toxische Chemotherapieregime wie Capecitabin plus Temozolomid, FOLFOX oder FOLFIRI vorgeschlagen und favorisiert [453]. Allerdings basieren diese Empfehlungen auf kleinen retrospektiven Studien und bedürfen der Validierung an größeren Kollektiven. In einer retrospektiven Serie mit 15 Patienten, die mit Everolimus behandelt wurden, 11 davon mit vorausgegangener Chemotherapie, wurde ein medianes PFS von 6 Monaten berichtet. Die Tumoren wurden als gut bis mittelgradig differenzierte NEC mit < 55 % Proliferationsrate eingestuft [454, 455]. In einer retrospektiven Analyse zur PRRT von 28 Patienten mit NEN G3, davon 25 mit GEP-NET und 22 Patienten mit einem Ki-67 ≤ 55 % lag das mediane PFS bei 9 Monaten; die Mehrheit der Patienten erhielt jedoch eine radiosensibilisierende Chemotherapie (n = 20) und 79 % erhielten eine vorausgehende Chemotherapie [455]. Die Frage, welches Therapieregime für NET G3 als Standard anzusehen ist, bleibt letztendlich derzeit unklar [90, 386, 453, 456]. Erschwerend kommt hinzu, dass die Terminologie NET G3 erst kürzlich eingeführt wurde, die akkurate diagnostische Einordnung einer hohen Expertise bedarf und aus Literaturdaten nicht sicher erkennbar ist, ob es sich um einen NET G3 handelt. Der Therapiealgorithmus zu NEN G3, insbesondere zu NET G3 stellt daher eine Therapieempfehlung ohne fundierte Datenlage dar; die Therapieabfolge kann in Ermangelung einer klaren Datenlage auch in anderer Reihung erfolgen. Bevorzugt sollten Patienten in klinische Studien eingeschlossen werden.



► **Abb. 4** Therapiealgorithmus 4: Vorgehen bei Patienten mit metastasierten NEN G3. GI: Gastrointestinaler Primärtumor CAP/TEM: Capecitabin +Temozolomid

Therapiealgorithmus 4 fasst das Vorgehen bei metastasierten NEN G3 zusammen ► **Abb. 4**.

**EMPFEHLUNG 5.34**

Bei NEC G3 mit unbekanntem Primärtumor (CUP) sollte eine primäre Chemotherapie durchgeführt werden.  
*Empfehlung, Konsens*

Bei metastasierten neuroendokrinen Karzinomen besteht unabhängig von der Primärtumorlokalisation (siehe auch Empfehlung 5.30) die Indikation zur platinbasierten Chemotherapie. Dies gilt auch für neuroendokrine Karzinome unbekannter Primärtumorlokalisation. Die Ansprechrate auf platinbasierte Chemotherapie bei CUP-NEC wird mit 55 % berichtet, die Prognose ist wie bei sonstigen metastasierten NEC mit einem medianen Gesamtüberleben von 15,5 Monaten limitiert [457].

**EMPFEHLUNG 5.35**

Die Auswahl des Chemotherapieregimes beim Mixed Adenoneuroendocrine Carcinoma (MANEC) sollte jeweils nach der die Prognose maßgeblich bestimmenden Tumorkomponente erfolgen.  
*Empfehlung, starker Konsens*

Die Prognose bei Mixed Adenoneuroendocrine Carcinomas (MANEC) sollte sich jeweils an der aggressivsten Tumorkomponente orientieren [458]. Low grade MANECs sind zum Beispiel Goblet Cell Karzinoide (Becherzellkarzinoide). Intermediate grade MANECs setzen sich häufig aus einem neuroendokrinen Tumor NET G1/ G2 und einem Adenokarzinom oder Karzinom vom Siegelringtyp zusammen. Im Gegensatz hierzu sind high grade MANECs definitionsgemäß aus einem Adenokarzinom und einem kleinzelligen oder großzelligen neuroendokrinen Karzinom (NEC) G3 zusammengesetzt [458]. Da bei intermediate MANECs die Adenokarzinomkomponente prognostisch führend ist, sollte in

diesen Fällen eine Chemotherapie in Analogie zum Adenokarzinom des GI-Trakts erfolgen. Beim high grade MANEC ist dagegen die Komponente des neuroendokrinen Karzinoms (NEC) G3 prognostisch führend und es sollte eine Chemotherapie in Analogie zum neuroendokrinen Karzinom (NEC) G3 mit Cisplatin plus Etoposid erfolgen. Die Datenlage hierzu ist sehr limitiert.

#### EMPFEHLUNG 5.36

Bei neuroendokrinen Karzinomen (NEC G3) extrapulmonalen Ursprungs können nach Versagen einer platinhaltigen Chemotherapie Capecitabin plus Temozolomid, FOLFOX oder FOLFIRI als mögliche Zweitlinien-Chemotherapien eingesetzt werden.

*Empfehlung offen, starker Konsens*

Es besteht eine sehr limitierte Datenlage zur Zweit- und Drittlinientherapie bei NEN G3; diese basiert in erster Linie auf unizentrischen Fallserien mit kleiner Fallzahl. Nach Therapieversagen der Platin-Etoposid Chemotherapie bei extrapulmonalen NEC G3 konnten bisher FOLFIRI [453, 459] FOLFOX [453, 460] oder Capecitabin plus Temozolomid [461] als mögliche Zweitlinien-Chemotherapien identifiziert werden.

FOLFIRI [459] führte bei 19 Patienten zu einer ORR von 31 % (6/18 Patienten) und einer Rate stabiler Erkrankungen bei 31 % (6/18 Patienten) mit einem medianen PFS von 4 Monaten und einem medianen OS von 18 Monaten. FOLFOX [460] führte bei 17 Patienten zu einer ORR von 29 % (5/17 Patienten) und einer Rate stabiler Erkrankungen bei 35 % (6/17 Patienten) mit einem medianen PFS von 4,5 Monaten und einem medianen OS von 9,9 Monaten. In einer großen retrospektiven multizentrischen Serie von 204 Patienten mit NEN G3 (37 NET G3 und 167 NEC G3) wurde eine Zweitlinien-Chemotherapie in 48 % und eine Drittlinien-Chemotherapie in 23 % der Fälle durchgeführt [453] und hierzu am häufigsten FOLFIRI in 58 % und FOLFOX in 48 % eingesetzt. Unter der Zweit- und Drittlinien-Chemotherapie zeigte sich ein medianes PFS von 3,0 und 2,5 Monaten und ein medianes OS von 7,5 und 6,2 Monaten [453].

Nach Therapieversagen einer Platin-Etoposid-Chemotherapie wurde bei 25 Patienten mit schlecht differenzierten neuroendokrinen Karzinomen durch Einsatz eines Temozolomid-basierten Therapieregimes (n = 19 CAP/TEM, n = 7 TEM/BEV, n = 3 TEM mono) eine ORR von 25 % (8/25 Patienten), eine stabile Erkrankung bei 32 % (9/25 Patienten) bei einem medianen PFS von 6,0 Monaten und einem medianen OS von 22 Monaten erzielt. Positiver Prädiktor eines Therapieansprechens war ein Proliferationsindex von Ki-67 < 60 % [461].

#### EMPFEHLUNG 5.37

Bei neuroendokrinen Karzinomen (NEC) extrapulmonalen Ursprungs sollte Topotecan nicht eingesetzt werden.

*Empfehlung, starker Konsens*

Im Gegensatz zur Therapie des SCLC, wo Topotecan effektiv ist und in den Leitlinien als Secondline-Therapie des SCLC empfohlen wird [462], zeigte Topotecan bei extrapulmonalen NEC G3 in der Secondline-Therapie keine klinisch relevante Effektivität [463, 464] mit ORR von nur 0–7 % und einem medianen PFS von 2,1 Monaten bzw. medianem OS von 3,2–4,1 Monaten [463, 464].

#### EMPFEHLUNG 5.38

Sunitinib und Everolimus sollen bei extrapulmonalen NEC G3 nicht außerhalb klinischer Studien eingesetzt werden.

*Starke Empfehlung, starker Konsens*

Klinische Studien zur Effektivität von Sunitinib bei extrapulmonalen NEC G3 liegen nicht vor. Bei 23 Patienten mit SCLC und Versagen der Standard-Chemotherapieprotokolle zeigte Sunitinib 50 mg p. o. von Tag 1 bis 28 und Wiederholung am Tag 43 kein klinisch relevantes Ansprechen mit nur 9 % partiellem Ansprechen (2/23 Patienten) und einem kurzen medianen PFS von 1,4 Monaten (95 % CI, 1,1–1,7) und medianem OS von 5,6 Monaten (95 % CI, 3,5–7,7) [465]. In der Erhaltungstherapie nach Chemotherapie konnte ein positiver Effekt von Sunitinib beim SCLC dagegen bisher in 2 Phase-II-Studien gezeigt werden [466, 467].

Klinische Studienergebnisse zur Effektivität von Everolimus bei extrapulmonalen NEC G3 liegen bisher nicht vor. Auf der Basis präklinischer Ergebnisse [468, 469] wird aktuell eine Phase-II-AIO-NET-0112 (EVINEC)-Studie zur Prüfung von Sicherheit und Verträglichkeit von Everolimus als Zweitlinientherapie nach platinbasierter Chemotherapie bei NEN G3 durchgeführt.

Bei 40 Patienten mit SCLC und Versagen der Standard-Chemotherapieprotokolle zeigte Everolimus 10 mg tgl. p. o. kein klinisch relevantes Ansprechen mit einem objektiven Ansprechen bei nur 1 von 40 Patienten (3 %) und einem geringen medianen PFS von 1,3 Monaten und medianem OS von 6,7 Monaten [470]. Die Kombination von Cisplatin oder Paclitaxel beim SCLC mit Everolimus in einer Phase-I-Studie war durch Toxizität limitiert [471–473].

Bei einzelnen positiven Fallberichten in der Literatur zu Everolimus oder Sunitinib in der Therapie von NEN G3 des GEP-Systems [474, 475] dürfte es sich größtenteils um NET G3 und nicht um NEC G3 gehandelt haben, sodass sich hieraus nicht unbedingt ein Stellenwert von Everolimus oder Sunitinib bei NEC G3 ableiten lässt.

#### EMPFEHLUNG 5.39

In der metastasierten Situation sollte beim Becherzellkarzinoid der Appendix eine Chemotherapie mit FOLFOX oder XELOX durchgeführt werden.

*Empfehlung, starker Konsens*

Die Datenlage zur systemischen Chemotherapie und zur HIPEC beim Becherzellkarzinoid der Appendix ist sehr limitiert; es liegen einige aktuelle retrospektive Fallserien vor [354, 357, 476, 477].



Die 5-Jahres-Überlebensrate beim Becherzellkarzinoid der Appendix lag nach Rossi et al. in einer Fallserie von 48 Patienten stadienabhängig bei Stadium I-II bei 59 %, im Stadium III bei 27 % und im Stadium IV bei 0 % [354], und in einer weiteren Fallserie von 74 Patienten stadienabhängig im Stadium I bei 100 %, im Stadium II bei 74,2 %, im Stadium III bei 36,4 % und im Stadium IV bei 15,8 % [357]. In einer Fallserie von Olsen et al. bei 83 Patienten in den Stadien I bis III lag die 5-Jahres-Überlebensrate bei 80 % und im Stadium IV bei 18 % [478]. Von den histopathologischen Parametern korrelierte der Tang Score beim Becherzellkarzinoid mit der Prognose [357, 478], während Ki-67 hier kein prognostischer Parameter zu sein scheint [357, 478].

In der palliativen Situation werden laut Literatur häufig zum CRC-analoge Chemotherapieregime wie FOLFOX/FOLFIRI eingesetzt, mit denen Ansprechraten von 14 – 22 % erzielt werden [354, 357, 478]. Hierbei handelt es sich meist um Subgruppenanalysen mit kleinen Patientenzahlen, sodass die zugrundeliegende Evidenz niedrig ist.

Die Peritonealmetastasierung ist die häufigste Rezidivlokalisation beim Becherzellkarzinoid der Appendix. In der Serie von Lamarca et al. wurden 25/74 (34 %) Patienten mit zytoreduktiver Chirurgie (CRS) plus HIPEC behandelt – ohne signifikante Änderung der Rezidivrate und des OS [357]. In der Serie von Randle et al. wurden 31 Patienten mit CRS plus HIPEC behandelt – das mediane OS lag bei 18,4 Monaten; eine komplette CRS zeigte einen nicht signifikanten prognostischen Vorteil mit medianem OS bei R0/R1 von 28,6 vs. 17,2 Monaten bei R2-Resektion,  $p = 0,47$  [477]. In der Serie von McConnell et al. wurden 45 Patienten mit CRS plus HIPEC behandelt und die Ergebnisse mit den Ergebnissen von CRS plus HIPEC bei 708 Patienten mit epithelialen Appendix-tumoren verglichen – das 3-Jahres-Überleben betrug bei den Becherzellkarzinoiden 63,4 %, verglichen mit 40,1 % für high-grade muzinöse Neoplasien, 52,2 % für Adenokarzinome und 80,6 % für low-grade muzinöse Neoplasien [476].

#### EMPFEHLUNG 5.40

Eine adjuvante Chemotherapie beim Becherzellkarzinoid der Appendix kann in Analogie zum Adenokarzinom des Kolons bei fortgeschrittenen Tumorstadien als individuelle Therapieentscheidung gegeben werden, jedoch existieren keinerlei Studiendaten für dieses Vorgehen.

*Empfehlung offen, Konsens*

Für die adjuvante Chemotherapie wird in der Literatur meist FOLFOX als Therapieregime verwendet; die Fallzahlen sind mit  $n = 18$  [357] und  $n = 9$  [354] Patienten sehr gering, es wurden keine signifikanten Effekte auf das krankheitsfreie Überleben beschrieben bzw. es lagen keine Kontrollgruppen vor.

## 5.4 Adjuvante Therapie

#### EMPFEHLUNG 5.41

Bei Patienten mit gut differenzierten NET soll nach R0/R1-Resektion keine adjuvante Therapie außerhalb von klinischen Studien erfolgen.

*Starke Empfehlung, starker Konsens*

Abhängig von initialem Tumorstadium, Rate der befallenen Lymphknoten, Grading, Primärtumorlokalisation, Lymph- und Blutgefäßinvasion besteht ein unterschiedlich hohes, jedoch relevantes Rezidivrisiko [185, 186, 479]. Dabei können späte Rezidive, vereinzelt nach mehr als 10 Jahren nach der Resektion auftreten [46, 479]. Die meisten Rezidive treten als Fernmetastasierung auf, sodass eine Nachbestrahlung des Resektionsgebietes nicht sinnvoll ist [480]. Aussagekräftige prospektive randomisierte Studien, die eine adjuvante Behandlung mit einer Nachsorgestrategie vergleichen, sind nicht verfügbar, d. h. ein möglicher Benefit einer adjuvanten Therapie gegenüber der Nachsorge und Therapieeinleitung bei Rezidivnachweis ist nicht belegt. Eine kleine Studie ( $n = 52$  Patienten) hat den Stellenwert einer adjuvanten Therapie mit STZ und 5-FU bei Patienten mit NET des GI-Traktes und Lebermetastasen nach kurativer Resektion im Vergleich zu postoperativ unbehandelten Patienten untersucht. Das rezurrenzfreie Überleben unterschied sich nicht in beiden Patientengruppen. Die kleine Fallzahl und die Anwendung der Chemotherapie bei gemischtem Patientenkollektiv lassen keine genaue Schlussfolgerung zu [481]. Außerhalb klinischer Studien kann eine adjuvante Therapie bei NET deshalb nicht empfohlen werden. Eine französische Multicenterstudie (NCT02 465 112) untersucht derzeit die mögliche Rolle einer Radiorezeptorthherapie nach R0-Resektion von Lebermetastasen bei gut differenzierten gastrointestinalen NET.

#### EMPFEHLUNG 5.42

Bei Patienten mit R0/R1-Resektion eines neuroendokrinen Karzinoms kann eine adjuvante Therapie in Analogie zum kleinzelligen Bronchialkarzinom als Einzelfallentscheidung gegeben werden.

*Empfehlung offen, starker Konsens*

Auch für Patienten mit gastrointestinalen neuroendokrinen Karzinomen und lokoregionaler Erkrankung bei Diagnose existieren keine Daten zur adjuvanten Therapie. Eine Heilung durch alleinige Chirurgie ist selten, die Prognose insgesamt ungünstig [482]. Bei limited disease des kleinzelligen Bronchialkarzinoms ist die Prognoseverbesserung durch sequenzielle oder simultane Radiochemotherapie belegt [483, 484]. Insbesondere bei jüngerem Patientenalter, fehlender Komorbidität, kleinzelliger hochproliferativer Histologie und Nachweis von Lymphknotenmetastasen erscheint es gerechtfertigt, dem Patienten nach R0/1-Resektion eine adjuvante Chemotherapie (4 Zyklen Cisplatin+Etoposid) ggf. gefolgt von lokaler Radiatio (abhängig von Primärtumorlokalisation/



Bestrahlungsfeld) anzubieten. Diese Vorgehensweise steht im Einklang mit den europäischen Leitlinien [90]. Eine prophylaktische Ganzhirnbestrahlung sollte hingegen nicht erfolgen, da das Risiko einer Hirnmetastasierung bei extrapulmonalen neuroendokrinen Karzinomen insgesamt viel geringer zu sein scheint als bei kleinzelligen Bronchialkarzinomen [32, 453].

## 5.5 Symptomatische Therapie bei Hypersekretions-syndromen

### 5.5.1 Karzinoid-Syndrom

#### EMPFEHLUNG 5.43

Somatostatin-Analoga (SSA) sollen in der Erstlinientherapie des Karzinoid-Syndroms eingesetzt werden.  
*Starke Empfehlung, starker Konsens*

Somatostatin-Analoga sind in der Lage, die Freisetzung bioaktiver Peptide und Amine zu hemmen und damit die oft schwerwiegenden Symptome des Karzinoid-Syndroms (Diarrhö, Flush, Bronchokonstriktion) zu lindern [485, 486]. Bei ca. zwei Drittel der Patienten lässt sich durch die Gabe von Somatostatin-Analoga eine ausreichende Symptomkontrolle erzielen [397, 487]. Die Nebenwirkungsquote ist – gemessen an der hohen Effektivität der Behandlung – gering. Daher sind SSA in der Erstlinientherapie des Karzinoid-Syndroms etabliert. Die zugelassenen Medikamente für diese Indikation sind Octreotid und Lanreotid. Die Effektivität in der Symptomkontrolle ist vergleichbar [488], wobei es keinen randomisierten Therapievergleich zwischen den beiden derzeit verfügbaren Depotpräparaten gibt. Die Verträglichkeit der Somatostatin-Analoga kann subkutan getestet werden (z.B. 2–3-mal 50–100 µg Octreotid s. c./ die), um dann, wenn keine unerwünschten Effekte aufgetreten sind, auf ein Depot-Präparat zu wechseln [489]. Häufig wird auch direkt mit den Depotpräparaten gestartet.

Die Dosierungen für die Depot-Präparate betragen initial 20 mg einmal pro Monat intramuskulär für Octreotid LAR und 90 mg einmal pro Monat tief subkutan für Lanreotid Autogel. Bei guter Verträglichkeit sollte aufgrund der Daten zur antiproliferativen Wirksamkeit für die hohen Dosen (s. o.) auf die höhere Dosis von 30 mg Octreotid LAR bzw. 120 mg Lanreotid Autogel gesteigert werden. Kontraindikationen ergeben sich nur aus einer bekannten Unverträglichkeit für die Medikamentengruppe oder bei Antikoagulanzenbehandlung für die intramuskuläre Injektion von Octreotid LAR.

#### EMPFEHLUNG 5.44

Bei nicht ausreichend kontrolliertem Karzinoid-Syndrom wird wegen der guten Verträglichkeit als erste Maßnahme eine hochdosierte SSA-Therapie empfohlen.  
*Empfehlung, starker Konsens*

#### EMPFEHLUNG 5.45

Bei weiterhin nicht ausreichender Symptomkontrolle können Interferon-alpha (IFN-alpha), sowie lokoregionäre und lokal-ablative Therapieverfahren (transarterielle Embolisation [TAE], transarterielle Chemoembolisation [TACE], Radiofrequenzablation [RFA], selektive intraarterielle Radiotherapie [SIRT]), Tumordebülking sowie PRRT eingesetzt werden.  
*Empfehlung offen, starker Konsens*

#### EMPFEHLUNG 5.46

Telotristatethyl kann bei SSA-refraktärer Diarrhö im Rahmen des Karzinoidsyndroms additiv eingesetzt werden.  
*Empfehlung offen, starker Konsens*

Bei nicht ausreichend kontrolliertem Karzinoid-Syndrom stehen verschiedene zusätzliche Modalitäten zur Verfügung, die allerdings nicht miteinander verglichen wurden, und in ihrem Stellenwert lediglich empirisch zu beurteilen sind.

Die Datenlage zur Hochdosis-SSA-Therapie spricht dafür, dass Octreotid LAR in höheren Dosierungen als 30 mg alle 4 Wochen bei der Behandlung therapierefraktärer Hormonexzess-Syndrome einen Stellenwert hat [49, 490, 492]. Prospektive Studien liegen jedoch nicht vor. Die Verträglichkeit einer höheren Dosierung (bis zu 60 mg [493]) ist gut, wie auch aus dem Kontrollarm der NETTER-1-Studie bekannt. Wegen der im Vergleich zu den anderen Optionen geringeren Nebenwirkungsrate empfehlen wir die Hochdosis-SSA-Therapie als erste Option bei unzureichend kontrolliertem Karzinoid-Syndrom. Auch mit einer Verkürzung des Injektionsintervalls auf z. B. 3 Wochen kann eine verbesserte Symptomkontrolle erreicht werden [494].

Interferon-alpha (IFN-alpha) hat einen Nutzen für die Symptomkontrolle bei Patienten mit Karzinoid-Syndrom [495, 496] und ist für diese Indikation zugelassen. Allerdings hat man im Vergleich zu Somatostatin-Analoga mit einer deutlich höheren Nebenwirkungsquote zu rechnen (Appetitlosigkeit, Gewichtsverlust, Müdigkeit, Knochenmarksdepression, hepatotoxische Reaktion, depressives Syndrom, mentale Veränderungen, Sehstörungen) [497], weswegen es hauptsächlich als zusätzliche Gabe bei unter SSA nicht ausreichend kontrolliertem Karzinoid-Syndrom in relativ niedriger Dosierung eingesetzt wird. Die Standard-Dosierung liegt bei 3–5 Mio. IE s. c. 3-mal/ Woche [498].

Mit pegyliertem Interferon (PEG-IFN-alpha 2b) konnte in einer kleineren Serie bei Patienten, die eine konventionelle IFN-alpha-Therapie nicht tolerierten, eine symptomatische Besserung erzielt werden [406].

Lokoregionäre Therapieverfahren (TAE, TACE, RFA, SIRT) und chirurgisches Tumordebülking können durch Reduktion der hepatischen Tumorlast einen günstigen Effekt auf Hypersekretionssyndrome haben [386, 499–502], und stellen ein etabliertes Therapieverfahren dar. Allerdings liegen auch dazu keine randomisierten vergleichenden Studien, insbesondere zur Systemtherapie, vor.

Der Einsatz der Peptidradiorezeptor-Therapie mit dem Ziel einer Symptomkontrolle kann ebenfalls erwogen werden [444, 503, 504]. Diese ist insbesondere bei signifikanter Tumorprogression zu wählen.

Der oral verfügbare Serotonin-Synthesehemmer LX 1606 (Telotristatetiprat oder Telotristatethyl) kann eine Linderung der Diarrhö im Rahmen des Karzinoidsyndroms bewirken [505 – 507]. Zwei multizentrische Phase-II-Studien zeigten eine Verminderung der Stuhlfrequenz und Verbesserung der Stuhlbeschaffenheit bei Patienten mit einer Karzinoidsymptomatik bei bereits bestehender Gabe von Somatostatin-Analoga [505, 506]. In einer randomisierten Phase-III-Studie wurden 135 Patienten mit metastasierten NEN und nicht adäquat kontrolliertem Karzinoidsyndrom (im Mittel mehr als 4 Stuhlgänge am Tag) in einer Placebo-kontrollierten Studie mit Telotristatetiprat (synonym Telotristatethyl) in einer Dosierung von 250 mg oder 500 mg 3-mal täglich unter Beibehaltung der Somatostatin-Analoga-Therapie behandelt. Nach zwölf Wochen zeigte sich ein signifikanter Rückgang der Stuhlfrequenz in beiden Dosisgruppen im Vergleich zur Placebo-Gruppe ( $p < 0,001$ ). Ein Rückgang der 5-Hydroxyindolessigsäure im Urin wurde ebenfalls beobachtet. Die Nebenwirkungen waren mild und bestanden vorwiegend aus Übelkeit und asymptomatischem Anstieg der GGT [507]. Ein leicht vermehrtes Auftreten depressiver Verstimmungen wurde unter der höheren Dosierung berichtet und bedarf weiterer Beobachtung. FDA und EMA haben kürzlich Telotristatethyl in einer Dosierung von 3-mal 250 mg täglich zur Behandlung der SSA-refraktären Diarrhö bei Karzinoid-Syndrom zugelassen.

Die Sequenz, in der bei nicht ausreichend kontrolliertem Karzinoid-Syndrom vorgegangen werden sollte, kann sich mangels vergleichender Studien nur nach dem Einzelfall richten und sollte dabei Aspekte wie Komorbidität, Therapierisiken, Therapieverfügbarkeit und Präferenzen des Patienten einbeziehen, vorzugsweise unter Einbeziehung eines interdisziplinären Tumorboards.

## 5.5.2 Insulinom

### EMPFEHLUNG 5.47

Der Patient mit metastasiertem Insulinom sollte frühzeitig für lokoregionäre Therapien evaluiert werden.

*Empfehlung, starker Konsens*

Patienten mit metastasiertem Insulinom sind oft schwer therapierbar. In Abhängigkeit von der Tumorlast und dem Somatostatin-Rezeptor-Status ist ein Ansprechen auf eine medikamentöse Therapie oft nur bedingt oder passager zu erzielen. Um die Voraussetzungen für das Ansprechen auf eine medikamentöse Therapie zu verbessern, ist insbesondere bei hoher Tumorlast ein loko-regionäres Verfahren frühzeitig zu evaluieren. In jedem Einzelfall sollte geprüft werden, inwieweit eine lokoregionäre oder auch ablative Therapie (TAE, TACE, SIRT, RFA) im Hinblick auf die Lokalisation der Metastasen in der Leber, die Tumorlast und damit das Hypersekretionssyndrom günstig beeinflussen kann. Eine Symptomkontrolle bei funktionellen pankreatischen NET kann im allgemeinen bei 50 – 100% der Patienten erzielt wer-

den, wobei spezifische Informationen zu Patienten mit metastasiertem Insulinom generell fehlen [105]. In einer Serie von 5 Patienten führte eine Chemoembolisation mit begleitender SSA-Therapie zur Normalisierung des Blutzuckers bei 2 Patienten und einer Besserung der Hypoglykämie bei 2 weiteren Patienten [508].

### EMPFEHLUNG 5.48

Beim lokal fortgeschrittenen bzw. metastasierten Insulinom mit rezidivierenden Hypoglykämien sollte Diazoxid als Erstlinientherapie zur Symptomkontrolle eingesetzt werden.

*Empfehlung, starker Konsens*

Durch die Hypoglykämien als Folge einer inappropriaten Insulinsekretion sind die betroffenen Patientinnen und Patienten vital gefährdet; sobald dieses Problem evident wird, sollte eine medikamentöse Therapie einsetzen. Mittel der ersten Wahl ist Diazoxid in Dosierungen 50 – 300 mg/Tag, ggf. mit Dosissteigerung bis zu 600 mg/Tag [95]. Die Therapie ist effektiv und hat sich auch im Langzeitverlauf bewährt [509]. Wichtig ist, dass von Beginn an ein Diuretikum (z. B. Hydrochlorothiazid 25 mg/Tag) verordnet wird, da es sonst zu massiver Flüssigkeitsretention kommen kann.

Glukokortikoide werden meist zusätzlich zu Diazoxid eingesetzt, wenn das erstgenannte Medikament nicht ausreichend wirksam ist; über die Effektivität dieses Ansatzes sind keine verlässlichen Angaben möglich. Die Nebenwirkungen einer unter Umständen langdauernden Glukokortikoid-Therapie sollten bedacht werden. Weitere selten genutzte Optionen sind der Einsatz von Verapamil und Diphenylhydantoin [95].

### EMPFEHLUNG 5.49

SSA können zur Behandlung von Hypoglykämien beim lokal fortgeschrittenen bzw. metastasierten Insulinom eingesetzt werden. Die Therapieeinleitung sollte unter stationären Bedingungen erfolgen.

*Empfehlung, starker Konsens*

Da insbesondere maligne Insulinome häufig den Somatostatin-Rezeptor 2 exprimieren [391, 510], kann grundsätzlich von dem Einsatz von SSA eine Besserung rezidivierender Hypoglykämien erwartet werden.

Die Behandlung ist allerdings insofern problematisch, als diese Substanzgruppe auch die Sekretion von Glukagon hemmt und somit zu einer Verstärkung der Hypoglykämien beitragen kann. Der Effekt auf die Insulin-Sekretion ist schlecht vorhersagbar [95, 511 – 513]. Eine vorsichtig einschleichende Therapie, vorzugsweise unter stationärer Beobachtung, wird deshalb empfohlen.

**EMPFEHLUNG 5.50**

Bei therapierefraktären Hypoglykämien sollten eine Behandlung mit Everolimus oder nuklearmedizinische Behandlungsverfahren eingesetzt werden.

*Empfehlung, starker Konsens*

Der mTOR-Inhibitor Everolimus zeigt als Nebenwirkung eine Hyperglykämie, sodass ein Einsatz bei therapierefraktärer Hypoglykämie im Rahmen fortgeschrittener Insulinome naheliegt. Die Erfahrungen mit Everolimus für diese Indikation sind derzeit noch begrenzt, aber durchaus positiv [426, 514 – 516]. Auch eine kombinierte Therapie mit Somatostatin-Analoga erscheint sinnvoll.

Ebenso bezieht sich der Nachweis der Effektivität einer PRRT zur Syndromkontrolle auf Einzelfallberichte oder kleine Fallserien. Es wurde für 3 von 5 Patienten mit metastasiertem Insulinom aus einer Population von 301 Patienten mit NET, die in Rotterdam mit Lutetium177-Therapie behandelt wurden, eine partielle Remission berichtet sowie eine stabile Erkrankung bei einem weiteren Patienten [393].

Auch eine systemische Chemotherapie mit Streptozotocin/ 5-Fluorouracil bzw. Temozolomid/ Capecitabin stellt eine Therapieoption dar, insbesondere beim progredienten Tumor (s. Kap. 5.2.1.1 antiproliferative Therapie von pankreatischen NET).

**5.5.3 Gastrinom/ Zollinger-Ellison-Syndrom****EMPFEHLUNG 5.51**

Beim Gastrin-Hypersekretionssyndrom sind hochdosierte Protonenpumpeninhibitoren (PPI) die initiale Therapie der Wahl.

*Empfehlung, starker Konsens*

Die exzessive Gastrin-Sekretion beim Gastrinom/Zollinger-Ellison-Syndrom führt zu rezidivierenden Ulzerationen des Magens, Duodenums und Jejunums, sowie unbehandelt zu oberen gastrointestinalen Blutungen, Diarrhö, Steatorrhö und Refluxbeschwerden. Das Ziel der medikamentösen Therapie ist die Symptomkontrolle und die Verhinderung der genannten Komplikationen. Dabei sollte bedacht werden, dass Symptomkontrolle nicht notwendigerweise mit einer Heilung der Ulzerationen einhergeht, sodass eine regelmäßige endoskopische Überwachung angezeigt ist [517]. Insbesondere bei sporadischen Gastrinomen sollte neben der zu Beginn stets erforderlichen medikamentösen Therapie eine chirurgische Sanierung angestrebt werden [105], siehe Abschnitt operative Therapie.

Therapie der ersten Wahl sind Protonenpumpenhemmer in initial hoher Dosierung (Omeprazol 60 mg pro Tag, Esomeprazol 120 mg pro Tag, Lansoprazol 45 mg pro Tag, Rabeprazol 60 mg pro Tag, oder Pantoprazol 120 mg pro Tag) [105, 518 – 523]. Diese Dosierungsempfehlungen gelten für das sporadische Gastrinom/Zollinger-Ellison-Syndrom; beim MEN1-assoziierten Gastrinom/ZES werden höhere Dosierungen (äquivalent Omeprazol 40 – 60 mg 2-mal täglich) empfohlen [95, 523 – 529].

Idealerweise wird die Dosis an der Säuresekretion titriert; da dies in der Praxis jedoch kaum umsetzbar ist, orientiert man sich an der Symptomkontrolle [518]. Bei nicht ausreichendem Effekt können deutlich höhere Dosierungen als die angegebenen Initialdosen erforderlich sein, häufig können aber auch die Dosen im Verlauf reduziert werden [95].

H2-Blocker sind effektiv, müssen aber in bis zu 10-fach höheren Dosierungen als üblich eingesetzt und alle 4 – 6 Stunden verabreicht werden [95].

SSA können die exzessive Gastrin-Sekretion beim Gastrinom/Zollinger-Ellison-Syndrom reduzieren, werden aber wegen ihrer im Vergleich zu PPI geringeren Effektivität eher wegen ihres antiproliferativen Effekts eingesetzt [95, 530].

Wie bei allen funktionell aktiven lokal fortgeschrittenen und/ oder metastasierten neuroendokrinen Neoplasien ist in jedem Einzelfall zu prüfen, inwieweit durch chirurgische und/ oder lokal-ablative sowie nuklearmedizinische Therapieverfahren ein günstiger Effekt auf das Hypersekretionssyndrom erzielt werden kann.

**5.5.4 VIPom-Syndrom (WDHA-Syndrom)****EMPFEHLUNG 5.52**

Neben der symptomatischen Therapie, insbesondere einer adäquaten Korrektur der Flüssigkeits- und Elektrolytdefizite, sollen beim VIPom-Syndrom (WDHA-Syndrom) Somatostatin-Analoga eingesetzt werden.

*Starke Empfehlung, starker Konsens*

Das VIPom-Syndrom, auch WDHA-Syndrom genannt, ist durch den Symptomenkomplex aus wässrigen Diarrhöen, Hypokaliämie und Achlorhydrie gekennzeichnet. Die massiven Diarrhöen treten unabhängig von der Nahrungsaufnahme auf und können ein Volumen von über 3 l/Tag erreichen [531].

SSA sind bei den seltenen funktionellen gastroenteropankreatischen NET, zu welchen auch das VIPom zählt, in den meisten Fällen in der Lage, das Hormonexzess-Syndrom deutlich zu bessern [95, 105, 217, 397, 532 – 534].

Neben der symptomatischen Therapie, insbesondere einer adäquaten Korrektur der Flüssigkeits- und Elektrolytdefizite (u. U. sind mehr als 5 l Flüssigkeit und mehr als 150 mval Kalium pro Tag erforderlich) ist deshalb die Behandlung mit Somatostatin-Analoga die Therapie der Wahl [105, 229, 230, 401, 535 – 537].

Glukokortikoide werden gelegentlich bei Patienten eingesetzt, deren Symptomatik gegenüber SSA refraktär ist [230, 536].

Wie bei allen funktionell aktiven lokal fortgeschrittenen und/ oder metastasierten neuroendokrinen Neoplasien ist in jedem Einzelfall zu prüfen, inwieweit durch chirurgische und/ oder lokal-ablative sowie nuklearmedizinische und/ oder chemotherapeutische Therapieverfahren ein günstiger Effekt auf das Hypersekretionssyndrom erzielt werden kann.

### 5.5.5 Glukagonom-Syndrom

#### EMPFEHLUNG 5.53

Neben supportiven Maßnahmen, die sich auf die Kontrolle der diabetogenen Stoffwechsellage und der Malnutrition richten müssen, sollen SSA beim Glukagonom-Syndrom zur Symptomkontrolle eingesetzt werden.

*Starke Empfehlung, starker Konsens*

Die exzessive Glukagon-Sekretion beim Glukagonom fördert in der Leber die Aminosäure-Oxidation und die Glukoneogenese aus Aminosäure-Substraten [538]. Daraus resultieren eine hyperglykämie Stoffwechsellage sowie ein Gewichtsverlust als Folge des katabolen Stoffwechsels. Ein typisches zusätzliches Symptom ist das nekrolytische migratorische Erythem [537], das wahrscheinlich durch Malnutrition und Aminosäuredefizit entsteht. Pellagra durch Nikotinsäuremangel ist eine weitere mögliche Hautmanifestation [537]. Gelegentlich wird Diarrhö beobachtet, wahrscheinlich als Ergebnis der hohen Glukagon-Spiegel oder Co-Sekretion von Gastrin, VIP, Serotonin oder Kalzitonin [539, 540].

Neben supportiven Maßnahmen, die sich auf die Kontrolle der diabetogenen Stoffwechsellage und der Malnutrition richten müssen (z. B. Substitution mit Zink, Aminosäuren, essenziellen Fettsäuren) sowie Antibiotika bei Hautinfektionen sind SSA die Medikamente der Wahl zur Symptomkontrolle [540–544].

Wie bei allen funktionell aktiven lokal fortgeschrittenen und/oder metastasierten neuroendokrinen Neoplasien ist in jedem Einzelfall zu prüfen, inwieweit durch chirurgische und/oder lokal-ablative sowie chemotherapeutische [545] oder nuklearmedizinische [231] Therapieverfahren ein günstiger Effekt auf das Hypersekretionssyndrom erzielt werden kann.

Für Patienten mit Glukagonom wurde ein erhöhtes Thromboserisiko berichtet [545], sodass in der Literatur – insbesondere perioperativ – eine konsequente Heparintherapie empfohlen wird [546, 547].

### 5.6 Therapie von Knochenmetastasen

#### EMPFEHLUNG 5.54

Bei lokalisiertem Knochenbefall sollte bei klinischer Symptomatik die lokale Radiatio erfolgen. Alternativ kann je nach befallenem Skelettabschnitt eine chirurgische Therapie der Läsion (z. B. am Wirbelkörper) erfolgen.

*Empfehlung, starker Konsens*

#### EMPFEHLUNG 5.55

Bei asymptomatischen Patienten sollte bei isolierter Knochenläsion ohne Frakturgefährdung bzw. lokaler Kompression eine abwartende Haltung eingenommen werden.

*Empfehlung, starker Konsens*

Ossäre Metastasen sind selten bei NET, mit einer Prävalenz von 10–20% [548, 549], möglicherweise jedoch in ihrer Häufigkeit unterschätzt, da sie oft asymptomatisch sind und dem bildgebenden Nachweis ohne Ganzkörperuntersuchung entgehen können [550].

Entsprechend den allgemeinen Empfehlungen zur Behandlung von Knochenmetastasen sollte eine Strahlentherapie in der Regel nur bei Frakturgefährdung oder aus Schmerzgründen erfolgen bzw. wenn andere Komplikationen drohen. Der Einsatz perkutaner Radiatio folgt den allgemeinen Grundlagen der Anwendung dieser Therapie bei ossären Filiae anderen Ursprungs [551].

Alternativ kann, insbesondere bei lokalen Komplikationen durch isolierte ossäre Läsionen, eine chirurgische Therapie erfolgen, sofern die allgemeinen Bedingungen und der Zustand des Patienten dies erlauben. Eine OP-Indikation besteht bei Fraktur im Bereich der Extremitäten oder drohender Fraktur sowie im Bereich von Wirbelkörpern bei therapieresistenten Schmerzen nach Ausschöpfen sämtlicher konservativer Behandlungsstrategien, progredienter neurologischer Symptomatik oder Instabilität des Wirbelkörpers mit drohender Gefährdung des Myelons (Ref. AWMF-Leitlinie der Dt. Gesellschaft für Orthopädie und Orthopädische Chirurgie, Nr. 033/016).

#### EMPFEHLUNG 5.56

Bei diffusen osteolytischen Metastasen sollte zur Prävention von skelettbezogenen Komplikationen eine knochenstabilisierende Substanz eingesetzt werden, z. B. Bisphosphonate oder Denosumab.

*Empfehlung, starker Konsens*

Die Datenlage zum Einsatz von knochenstabilisierenden Substanzen bei NEN ist gering und die Effekte oft nicht von denen der begleitenden Systemtherapien zu trennen. Für den Einsatz antiresorptiver Substanzen gelten die gleichen Grundlagen wie bei anderen Malignomen mit ossärer Beteiligung [551].

#### EMPFEHLUNG 5.57

Bei multilokulären Schmerzen im Rahmen multipler Knochenmetastasen bei SSR-positiven NET sollte eine PRRT in das Therapiekonzept mit einbezogen werden.

*Empfehlung, starker Konsens*

Die Effektivität der PRRT bei Knochenmetastasen ist vor allem in Fallberichten oder Kohortenstudien beschrieben [552, 553]. Diese kann zu einer Schmerzlinderung führen. Entscheidend für die Auswahl der PRRT ist der ausgedehnte und/oder progrediente Knochenbefall, wenn die allgemeinen Voraussetzungen für die Anwendung der PRRT erfüllt sind.

**EMPFEHLUNG 5.58**

Bei ausgeprägter Schmerzsymptomatik auf dem Boden isolierter oder weniger ossärer Foki, die einer Radiatio gut zugänglich sind, sollte der Radiatio gegenüber der PRRT der Vorzug gegeben werden.

*Empfehlung, Konsens*

Bei ausgeprägter Schmerzsymptomatik ist der Radiatio der Vorzug gegenüber der PRRT zu geben, da mit einem rascheren Wirkungseintritt zu rechnen ist.

## 6. Nuklearmedizin

### 6.1 Allgemeine Empfehlungen zu nuklearmedizinischen Therapieverfahren bei metastasierter Erkrankung

#### 6.1.1 Einleitung einer nuklearmedizinischen Therapie

**EMPFEHLUNG 6.1**

PRRT/Radioembolisation (RE) sollten bei Patienten mit metastasierten, neuroendokrinen Tumoren nicht als Erstlinientherapie eingesetzt werden.

*Empfehlung, Konsens*

Aufgrund des günstigen Nebenwirkungsprofils und prospektiv randomisierter Studien [388, 554] ist der Biotherapie mit SSA in vielen Fällen (v. a. Dünndarm [Midgut] und langsam progredienten pankreatischen [p] NEN G1) in der Erstlinientherapie der Vorzug zu geben. Im Falle einer Unverträglichkeit oder eines Progresses unter SSA sollte die PRRT bei Dünndarm-NET als Zweitlinientherapie zur Anwendung kommen. Grundlage dieser Empfehlung sind die Ergebnisse der multizentrischen, randomisierten, kontrollierten NETTER-1 Phase-III-Studie bei 229 Patienten mit NEN des Midgut [430]. Die radiologischen Ansprechraten auf PRRT bei progredienten NEN bewegen sich im Bereich 15 – 35% [555] und somit bei progredienten pNEN G1 / G2 eher etwas unterhalb des Ansprechens diverser Chemotherapie-Optionen. Die PRRT sollte daher im Regelfall nicht als Erstlinientherapie zum Einsatz kommen.

Mangels randomisierter, vergleichender Studien ist eine eindeutige Sequenzierung der potenziell Remissions-induzierenden Therapien nicht möglich. Nach den Daten der NETTER-1-Studie wurde in 18% der Fälle durch die PRRT eine partielle Remission beim metastasierten Midgut-NET erzielt [430], einer Subgruppe, die kaum auf eine Chemotherapie anspricht.

Der Einsatz der PRRT kann als Erstlinientherapie in Ausnahmefällen bei Patienten mit hoher Tumorlast eines Dünndarm-Tumors erwogen werden. Die Indikation zur PRRT als Erstlinientherapie sollte interdisziplinär gestellt werden. Eine niedrige Proliferationsrate und ein hoher Uptake in der Somatostatin-Rezeptor-Bildgebung gelten als prognostische Marker [556], die ggf. eine frühe Entscheidung zur PRRT unterstützen. Internationale Empfehlun-

gen (z. B. ENETS-Leitlinien [386]) sehen bei alleiniger hepatischer Tumorausbreitung eine Priorität für lokale Therapieformen vor. In ausgewählten Einzelfällen mit hoher hepatischer Tumorlast kann die Radioembolisation (RE) in der Erstlinientherapie zum Einsatz kommen, wenn technische Vorteile gegenüber alternativen Verfahren bestehen (vgl. dezidierte Handlungs-Empfehlung zur Wahl RE/TAE/TACE).

**EMPFEHLUNG 6.2**

Vor Einleitung einer nuklearmedizinischen Therapie sollte ein Progress der Erkrankung dokumentiert sein.

*Empfehlung, starker Konsens*

„Primum non nocere“ stellt eine onkologische Grundregel für alle Patienten ohne potenziell kurativ intendierte Therapieoption und ohne akuten Interventionsbedarf durch Progress oder Tumorsymptomatik dar. Daher ist im Regelfall ein Progress vor Einleitung einer nuklearmedizinischen Therapie zu fordern.

Die Indikation zur PRRT/RE kann in Einzelfällen auch ohne nachgewiesenen Progress bei symptomatischen Patienten (z. B. sekretorische NENs) gestellt werden, die durch konventionelle Somatostatin-Analoga nicht suffizient zu kontrollieren sind. Sowohl für Lu-177-DOTATATE als auch Y-90-DOTATOC wurde in zwei prospektiven Phase-II-Studien [504, 557] per validierten Erhebungsbögen (EuroQoL, EQ-5 D, EORTC QLQ-C30) an ausreichend großen Kollektiven ein symptomatisches Ansprechen und eine Verbesserung der Lebensqualität auf PRRT in etwa der Hälfte der Patienten gefunden (dies auch bei Patienten, die auf konventionelle Somatostatin-Analoga nicht ausreichend angesprochen hatten). Die Dauer des symptomatischen Ansprechens betrug für Y-90-DOTATOC im Median für den Flush knapp 10 Wochen und für Diarrhöen 13,8 Wochen [504]. Für Lu-177 wurde gezeigt, dass symptomfreie Patienten durch die PRRT keine Verschlechterung der Lebensqualität erfuhren [557].

Wird die PRRT ohne nachgewiesenen Progress rein zur Symptomkontrolle durchgeführt, kann – abhängig vom symptomatischen Ansprechen – individuell entschieden werden, ob die Therapie bereits nach weniger als den üblichen 4 Therapiezyklen pausiert werden kann, auch um eine evtl. Wiederaufnahme der PRRT zu einem späteren Zeitpunkt bei Krankheitsprogress in Hinblick auf das kumulative nephro- bzw. myelotoxische Risiko zu ermöglichen.

#### 6.1.2 Entscheidungskriterien für die Verfahrenswahl (RE/TAE/TACE/PRRT) bei ausschließlicher, nicht resektabler Lebermetastasierung

**EMPFEHLUNG 6.3**

Bei ausschließlicher Lebermetastasierung ausgehend von einem Dünndarm-Primarius sollte bei Progress unter einer Therapie mit Somatostatin-Analoga bei hohem SSR-Besatz die PRRT als Zweitlinientherapie eingesetzt werden.

*Empfehlung, starker Konsens*



#### EMPFEHLUNG 6.4

Alternativ dazu können bei rein hepatischem Befall lokoregionäre Therapieverfahren geprüft werden.

*Empfehlung offen, starker Konsens*

Es liegen keine direkt vergleichenden Studien zum Einsatz der PRRT, TAE, TACE oder RE bei ausschließlich hepatisch metastasierenden NEN vor. Deshalb kann derzeit im Hinblick auf PFS und OS keiner der o. g. Methoden der Vorzug gegeben werden [282, 558]. Für alle Methoden gilt eine niedrige hepatische Tumorlast als prognostisch günstig [282].

Auch in Bezug auf das Nebenwirkungsprofil liegen keine direkt vergleichenden Studien vor. Unter Berücksichtigung der Toxizität ist die umfangreichste Datenlage für die PRRT wie auch TAE und TACE vorhanden (s. hierzu auch AG 3, interventionelle Radiologie). Unerwünschte Nebenwirkungen beinhalten i.R. der PRRT das Risiko einer schwerwiegenden Nierenfunktionsstörung, welche bei der Verwendung von <sup>90</sup>Y-markierten Somatostatin-Analoga durchschnittlich bei ca. 8 % der Patienten beschrieben ist [444 – 504, 559, 560], mit den <sup>177</sup>Lu-markierten Liganden liegt die Rate aber deutlich niedriger, insbesondere werden keine dauerhaften dialysepflichtigen Nierenfunktionseinschränkungen beschrieben [393, 559 – 562], in der NETTER-1-Studie ist ebenfalls kein Fall einer renalen Toxizität beschrieben [430]. Das Risiko für die Entwicklung eines myelodysplastischen Syndroms liegt bei 1,5 – 2 % [562, 563]. Bei RE, TACE und TAE treten unerwünschte Nebenwirkungen – abhängig von der Erfahrung der behandelnden Institution – häufiger auf [394, 564]. Im Vergleich von RE, TACE und TAE zeigt die RE möglicherweise Vorteile im Hinblick auf geringere akute Nebenwirkungen sowie einer geringeren Anzahl an notwendigen therapeutischen Eingriffen [558] und damit eine kürzere Hospitalisierung. Die Auswahl des Verfahrens wird derzeit von der jeweiligen Expertise an den Zentren mitbestimmt.

Die Empfehlung zur PRRT als zweiter Therapielinie bei Dünndarm-NET basiert auf dem günstigen Nebenwirkungsprofil und auf dem Nachweis einer Überlegenheit gegenüber einer SSA-Dosiserhöhung in der prospektiv randomisierten NETTER-1-Studie [430].

Vergleichende Studien zum Einsatz der PRRT, TAE, TACE oder RE gibt es nicht. Eine prospektive komparative Studie in den USA untersucht derzeit die Wirksamkeit und Nebenwirkungsrate der von TAE und TACE, sowie TACE mit Drug Eluting beads (DEB) ([www.clinicaltrials.gov](http://www.clinicaltrials.gov)).

#### EMPFEHLUNG 6.5

Beide kommerziell erhältlichen Yttrium-90-Mikrosphären können für die RE bei Lebermetastasen eingesetzt werden.

*Empfehlung offen, starker Konsens*

Aktuell sind drei kommerzielle Therapiepräparate mit unterschiedlichen Mikrosphären (SIR-Spheres®, Therasphere® und QuiremSpheres®) als Medizinprodukte zur Behandlung primärer oder

sekundärer maligner Lebertumoren mit CE-Kennzeichen nach dem Medizinproduktegesetz (MPG) zugelassen. Es handelt sich um Kunstharz- bzw. Glasmikrosphären, die mit Yttrium-90 oder Holmium-166 beladen sind. Für die in 2015 zugelassenen Holmium-166-Mikrosphären liegen noch keine publizierten Daten zur Behandlung von NEN vor, deswegen beschränkt sich die Empfehlung auf die Yttrium-90-Mikrosphären.

Rhee et al. [565] verglichen Yttrium-90-Kunstharz- und Glasmikrosphären in einer kleinen Multicenterstudie bei 42 Patienten und konnten die Gleichwertigkeit bei NEN demonstrieren. Das mediane Überleben betrug 22 Monate für die mit Yttrium-90-Glasmikrosphären im Vergleich zu 28 Monaten für die mit Yttrium-90-Kunstharzmikrosphären behandelte Gruppe (p = 0,82).

#### 6.1.3 Kombination von SIRT, PRRT und TACE

##### EMPFEHLUNG 6.6

PRRT und RE sollen nicht zeitgleich kombiniert gegeben werden, der Einsatz in Sequenz im Verlauf ist möglich.

*Starke Empfehlung, starker Konsens*

Bisher liegen keine prospektiven und keine vergleichenden Studien vor. PRRT und RE können in Einzelfällen sequenziell zum Einsatz kommen. Bei fehlenden Daten handelt es sich um einen experimentellen Ansatz, gemäß Empfehlung 3 sollte die PRRT vor der RE zum Einsatz kommen.

Bislang liegt nur eine retrospektive Studie vor, welche die Sicherheit der RE nach PRRT untersucht hat. In der Studie von Ezziddin et al. [566] wurden 23 Patienten mit progredienten metastasierenden NEN (hepatisch, n = 23 und extrahepatisch, n = 14) eingeschlossen. Die RE erfolgte als Ganzleber-RE, sequenziell bilobar oder unilobar mit Y-90-Kunstharzmikrosphären. Nach CTCAE V3.0 wurden in weniger als 15 % Grad-3-Toxizitäten dokumentiert, Grad-4-Toxizitäten traten nicht auf. Das mediane Gesamtüberleben betrug 29 Monate nach Durchführung der ersten Therapie. Das mediane Gesamtüberleben wurde 54 Monate nach Beginn des 1. Zyklus PRRT noch nicht erreicht. Die Studienlage legt ein akzeptables Nebenwirkungsprofil für die Abfolge RE nach zuvor erfolgter PRRT nahe. Es bedarf jedoch weiterer Daten, um klare Aussagen zur Sequenz dieser Therapien machen zu können.

##### EMPFEHLUNG 6.7

Eine zeitgleiche Kombination von RE und TACE soll nicht erfolgen, eine Therapiefolge in Sequenz kann erwogen werden.

*Starke Empfehlung, starker Konsens*

Hierzu liegen keine Daten vor, die Entscheidung muss im Einzelfall interdisziplinär in einem Tumorboard getroffen werden.

#### 6.1.4 Cut-off-Werte für die Tumorlast für die Initiierung einer PRRT

##### EMPFEHLUNG 6.8

Bei persistierendem Karzinoid-Syndrom unter SSA-Therapie und/ oder Progress unter SSA kann eine PRRT im inoperablen, metastasierten Stadium bei hohem SSR-Besatz auch bei geringer Tumorlast (Oligometastasierung) angeboten werden.  
*Empfehlung offen, Konsens*

Zur Definition eines unteren Cut-offs der Tumorlast vor Initiierung einer PRRT existieren bisher keine Studien. Die Entscheidung, ob eine PRRT bereits bei Patienten mit noch geringer, aber inoperabler Tumorlast (Oligometastasierung) angeboten werden sollte, sollte in Zusammenschau der Befunde (Ausmaß der SSR-Expression, potenzielle Gefährdung bei weiterem Wachstum einer oder mehrerer Metastasen, Lokalisation der Metastasen [rein hepatisch oder auch extrahepatisch]) und der Klinik (Einschränkung der Lebensqualität durch funktionelle Symptomatik trotz Biotherapie, Endokardfibrose [Hedinger-Syndrom], schmerzhaftes Knochenfiliae) getroffen werden und bei Karzinoid-Syndrom gegen den Einsatz einer höheren als der Standarddosis von SSA oder den Einsatz von IFN-alpha abgewogen werden. Da sowohl die funktionelle Aktivität als auch z. B. die Schmerzhaftigkeit von Knochenmetastasen bereits im oligometastatischen Stadium zu einer erheblichen Beeinträchtigung der Lebensqualität führen können, kann schon bei geringer Tumorlast eine PRRT sinnvoll sein. Diese ist wiederum gegenüber dem Einsatz einer lokoregionären Therapie (mit oder ohne zusätzliches Radiotherapeutikum) abzuwägen. Sowohl für <sup>90</sup>Y- wie auch für <sup>177</sup>Lu-markierte Somatostatin-Rezeptor-Liganden konnte in prospektiven Studien eine Verbesserung der Symptomatik und der Lebensqualität (QoL, gemessen mit standardisierten Erhebungsbögen) gezeigt werden, welche bei ausgewählten Patienten den Einsatz einer PRRT auch bei geringer Tumorlast rechtfertigt [504, 557, 567].

##### EMPFEHLUNG 6.9

Die PRRT sollte nicht eingesetzt werden, wenn die Leberlast bereits zu einer deutlichen Leberfunktionseinschränkung mit drohendem Leberversagen führt, die Knochenmarksreserve hochgradig eingeschränkt ist, der Karnofsky-Index bei < 60 % liegt, eine höhergradige Nierenfunktionseinschränkung vorliegt und/ oder die geschätzte Überlebenszeit unter 3 Monaten liegt.  
*Empfehlung, starker Konsens*

Zur Definition eines oberen Cut-offs der Tumorlast vor Initiierung einer PRRT existieren bisher keine Studien. Bei sehr hoher Tumorlast mit drohendem Leber- oder Knochenmarksversagen und/ oder einer geschätzten Überlebenswahrscheinlichkeit unter 3 Monaten sollte keine PRRT mehr angeboten werden, ebenso darf

keine höhergradig eingeschränkte Nierenfunktion vorliegen, die Grenzwerte können dabei den internationalen Leitlinien und nationalen Handlungsempfehlungen entnommen werden (ENETS-Leitlinie Standards of Care 2017 [568], Practical Guidance on PRRNT [569] und Handlungsempfehlung der DGN [570]).

##### EMPFEHLUNG 6.10

Bei lytischen, frakturgefährdeten oder schmerzhaften Knochenmetastasen (v. a. mit großem Weichteilanteil und/ oder spinaler Kompression) sollte primär eine perkutane Radiatio, ggf. ein operatives Vorgehen erfolgen.  
*Empfehlung, starker Konsens*

Es gelten die Grundsätze der Therapie ossärer Filiae [571]. Bei hohem SSR-Besatz und weiteren noch (a-)symptomatischen ossären oder auch extraossären SSR-positiven Filiae kann im Anschluss an die Lokalthherapie ggf. nach interdisziplinärer Abstimmung eine PRRT durchgeführt werden.

#### 6.1.5 Somatostatin-Rezeptor-Besatz als Kriterium für die Durchführung der PRRT

##### EMPFEHLUNG 6.11

Für die Entscheidung zur PRRT soll die molekulare SSR-Bildgebung (bevorzugt mit SSR-PET/CT) herangezogen werden.  
*Starke Empfehlung, starker Konsens*

##### EMPFEHLUNG 6.12

Für eine Entscheidung zur PRRT sollte der Tumor-Uptake über dem Uptake im normalen Lebergewebe liegen. Das Ergebnis der Immunhistochemie ist hierbei für die Therapieentscheidung nicht von Bedeutung.  
*Empfehlung, starker Konsens*

NEN weisen einen unterschiedlichen Grad der Somatostatin-Rezeptor-Überexpression auf, welcher vom Tumortyp, -lokalisierung und -differenzierungsgrad beeinflusst wird [572, 573]. Es besteht eine hohe Korrelation zwischen der mittels Immunhistochemie (IHC) nachgewiesenen Somatostatin-Rezeptor-Expression und der Intensität der Traceranreicherung in der Somatostatin-Rezeptor-Szintigrafie bzw. im SSR-PET [574, 575]. Zur Beurteilung der Therapiefähigkeit eines Patienten mittels PRRT sollte die Somatostatin-Rezeptor-PET/CT bzw. – falls PET/CT nicht verfügbar – die Somatostatin-Rezeptor-Szintigrafie dienen, zum einen, da dies dem Theranostik-Ansatz entspricht (Diagnostik und Therapie unter Verwendung des gleichen Targets [576]), zum anderen, da keine Überlegenheit der IHC zur Vorhersage des Therapieansprechens gezeigt werden konnte [575]. Als Entscheidungshilfe bei der rein visuellen Bewertung der Intensität der Radionuklidanreicherung im Somatostatin-Rezeptor-Szintigramm

kann die „Krenning-Skala“ verwendet werden, welche die Tracer-Aufnahme im planaren <sup>111</sup>In-Octreotid-Szintigramm in 4 Stufen einteilt: gering (Grad 1), gleich (Grad 2), höher als in normalem Lebergewebe (Grad 3) oder höher als im normalen Milzgewebe (Grad 4) [577]. Zwischen dem Therapieansprechen und der Intensität der Tracer-Aufnahme besteht eine Korrelation [577].

Gemäß Handlungsempfehlung der DGN kommt die PRRT ab einer Anreicherungsintensität Grad 2 gemäß Krenning-Skala in Betracht [570].

Aufgrund der höheren Sensitivität der PET sowie der höheren SSR-Affinität der für die PET-Bildgebung verwendeten Liganden und des resultierend höheren Tumor/Hintergrund-Kontrastes im Vergleich zur konventionellen <sup>111</sup>In-Octreotid-Szintigrafie (welche die Grundlage für die Krenning-Skala darstellt) ist diese Empfehlung nicht direkt auf die heute meist zur Therapieentscheidung herangezogene PET/CT-Bildgebung mit radioaktiv-markierten Somatostatin-Rezeptor-Liganden übertragbar.

Für die Empfehlung zur PRRT wurde daher ein Tumor-Uptake über dem normalen Leberuptake empfohlen. Für die Ga-68 DOTATOC-PET/CT wurde gezeigt, dass der Therapieerfolg mit der Höhe des maximalen prätherapeutischen Standardized Uptake Value (SUVmax) korreliert [578].

Zur Beantwortung der Frage, wie hoch der prozentuale Anteil an SSR-positiven Läsionen mindestens sein muss, um eine PRRT sinnvoll durchzuführen, existieren bisher keine Studien. Prinzipiell sollten alle relevanten Läsionen einen positiven Uptake aufweisen. Die Entscheidung sollte interdisziplinär in Zusammenschau der Befunde und der Klinik getroffen werden. Von prognostischem Wert kann hier die F-18 FDG-PET/CT sein: Mit steigender Proliferationsrate weisen NEN eine zunehmende FDG-Avidität auf [572]. Die Höhe des FDG-Hypermetabolismus besitzt dabei eine hohe Aussagekraft hinsichtlich der Prognose eines Patienten [579, 580] und kann zum Abschätzen des Therapieansprechens eingesetzt werden [581].

### 6.1.6 Auswahl des Radiopharmazeutikums und die Art der Anwendung bei PRRT

#### EMPFEHLUNG 6.13

Zum Einsatz von Lu-177 besteht aktuell die höchste Evidenz bzw. liegen Daten bzgl. eines günstigeren Nebenwirkungsprofils im Vergleich zu Yttrium-90 vor. Lu-177 sollte daher bevorzugt angewandt werden.

*Empfehlung, starker Konsens*

Aktuell kann über die Empfehlungen der „Practical Guidance“ [569] und die der Handlungsempfehlung der Deutschen Gesellschaft für Nuklearmedizin [570] hinaus keine über alle Indikationen hinweg geltende Empfehlung zum bevorzugten Einsatz von Lu-177 oder Y-90, zur Aktivitätsmenge, zur Anzahl und zum Intervall der Therapiezyklen bzw. zur Überlegenheit eines Konzeptes gegeben werden. Die o. g. Empfehlungen sind derzeit überwiegend empirischer Natur. Direkte In-vivo-Vergleiche der Radiopharmaka existieren v. a. hinsichtlich ihres Bindungsverhaltens.

Hinsichtlich des Therapieansprechens sind diese Vergleiche hingegen rar.

In der größten unizentrischen Studie mit Lu-177-DOTATATE betrug die objektive Ansprechraten (ORR) nach SWOG-Kriterien 30 % bei GEP-NEN, wobei insgesamt bei 46 % eine Größenreduktion erreicht wurde, und das Gesamtüberleben ab Beginn der Therapie bei 46 Monaten lag [393]. In der größten, monozentrischen Studie mit Y-90-DOTATOC betrug die ORR bei Patienten mit verschiedenen NEN 34 %, wobei keine RECIST-Kriterien angewendet wurden, sondern jegliche morphologische Tumorverkleinerung als Ansprechen gewertet wurde. Patienten mit morphologischem Ansprechen hatten ein längeres Überleben (median 45 vs. 18 Monate) [444]. In der größten vergleichenden Kohortenstudie zeigte sich hinsichtlich des Überlebens kein Unterschied zwischen Lu-177-DOTATOC und Y-90-DOTATOC [582]. Eine eindeutige Überlegenheit eines der Radiopharmaka oder bestimmter Therapie-schemata lässt sich somit nicht herleiten.

Anfang 2017 wurden die Ergebnisse einer prospektiven, kontrollierten, randomisierten Multicenterstudie zur Therapie mit Lu-177-DOTATATE (NETTER-1-Studie [430]) bei Midgut-NEN publiziert, die das relativ günstige Nebenwirkungsprofil von Lu-177-DOTATATE bestätigen. Somit liegt in dieser Indikation die höchste Evidenz für den Einsatz von Lu-177-DOTATATE vor. Direkte Vergleiche des Nebenwirkungsprofils der beiden Radiotherapeutika sind rar. Es wird eine geringe Nephrotoxizität von Lu-177-DOTATOC/-TATE berichtet [563, 583], welche im Vergleich zu Y-90-DOTATOC [563] deutlich niedriger ausfällt. In der größten vergleichenden Kohortenstudie zeigte sich allein ein Unterschied hinsichtlich einer geringeren Hämatoxizität von Lu-177-DOTATOC [582].

### 6.1.7 Stellenwert für die Therapie mit I-131-MIBG in der Behandlung von metastasierten, inoperablen NEN

#### EMPFEHLUNG 6.14

Bei metastasierten, inoperablen und progredienten NEN kann nach Ausschöpfung etablierter Therapieoptionen eine I-123-MIBG-Diagnostik – und bei positiver Speicherung – eine I-131-MIBG-Therapie erfolgen.

*Empfehlung offen, starker Konsens*

Die I-131-MIBG-Therapie kann bei NEN (der PRRT untergeordnet) in seltenen Fällen bei Versagen aller anderen etablierten Verfahren zum Einsatz kommen. Im Vergleich zur Somatostatin-Rezeptor-Expression werden vesikuläre Monoamintransporter, die MIBG in NEN-Zellen transportieren, geringer als SSR exprimiert [158], weshalb die Ansprechraten im Vergleich zur PRRT niedriger ausfallen. Dennoch konnten für kleine Patientengruppen mit funktionellen NEN symptomatische Ansprechraten von 40 – 80 % gezeigt werden [584, 585].

Die Intensität der MIBG-Aufnahme wird durch die Funktionalität mitbestimmt, so weisen funktionelle, biogene Amine produzierende NEN (v. a. Dünndarm-NEN) eine deutlich höhere MIBG-Aufnahme als nicht funktionelle NEN auf [585]. Pankreatische

oder bronchopulmonale NEN (vor allem atypische Karzinoide) weisen oft nur eine geringere MIBG-Aufnahme auf [158, 586].

Da die I-131-MIBG-Therapie nur eine niedrige Nephrotoxizität aufweist, bietet sich diese nach Ausschöpfen der etablierten Verfahren – eine adäquate Tumoraufnahme vorausgesetzt – als Therapieoption bei Patienten mit niedriger Somatostatin-Rezeptor-Expression und eingeschränkter Nierenfunktion an, insbesondere, wenn es sich um funktionelle NEN handelt [585]. In einer größeren retrospektiven Studie bei 98 Patienten [587] mit metastasierten NEN konnte ein medianes Überleben von 2,3 Jahren nach MIBG-Therapie erzielt werden, als häufigste Nebenwirkung wurde eine relevante Knochenmarkstoxizität bei 13 % der Patienten beschrieben. Bisher existieren keine vergleichenden Studien zwischen I-131-MIBG-Therapie und PRRT, jedoch wurde über eine höhere erzielbare Tumordosis durch eine kombinierte Behandlung mit I-131-MIBG und Y-90-DOTATOC berichtet [588]. Über Fallberichte hinausgehende Ergebnisse zur Sequenztherapie liegen jedoch nicht vor.

## 6.2 Allgemeine Empfehlungen zur Verlaufskontrolle und Nachsorge nach nuklearmedizinischen Therapieverfahren bei metastasierter Erkrankung

### EMPFEHLUNG 6.15

Nach PRRT sollte zur Verlaufskontrolle des Therapieansprechens eine KM-gestützte SSR-PET/CT-Untersuchung durchgeführt werden. Bei KI gegen eine KM-Gabe oder bei schlecht abgrenzbaren Leberfiliae in der CT sollte ergänzend eine MRT Leber durchgeführt werden.

*Empfehlung, Konsens*

Als Standardverfahren zur Verlaufskontrolle und Nachsorge nach PRRT soll die SSR-Bildgebung (bevorzugt mit PET/CT) eingesetzt werden, wobei im Allgemeinen unter PRRT eine Zwischenkontrolle nach dem 2. Zyklus erfolgt und die Kontrolle nach Abschluss der Therapie frühestens nach 3–4 Monaten und spätestens nach 6 Monaten erfolgen sollte. Im Rahmen der Nachfolgeuntersuchungen sollten außerdem relevante Blutwerte (Blutbild, Leber- und Nierenwerte, Tumormarker) kontrolliert werden. Bei nephrotoxischen Therapien kann eine Nierenszintigrafie zur Kontrolle der Nierenfunktion in Kombination mit einer Bestimmung der Kreatinin-Clearance (Bestimmung der Kreatinin-Quotienten aus Wert im 24-Stunden-Urin vs. Serum) durchgeführt werden [569].

Die weiteren Verlaufskontrollen können auch mit konventioneller Bildgebung erfolgen, vorzugsweise MRT bei Lebermetastasen. Nach ENETS-Leitlinien ist eine Rezeptor-Bildgebung alle 1–2 Jahre indiziert.

Auch im Krankheitsverlauf bei V. a. Tumorprogress hat die SSR-PET/CT einen Mehrwert. In mehreren teils prospektiven, teils retrospektiven Studien konnte die Überlegenheit der SSR-PET/CT bei SSR-positiven NEN im Vergleich zu SSR-Szintigrafie und zur CT dokumentiert werden [147, 161, 589–591]. In der größten prospektiven Studie von Sadowski et al. mit 131 eingeschlossenen Patienten konnte die <sup>68</sup>Ga-DOTATATE-PET/CT signifikant mehr NEN-Läsionen nachweisen (95,1 %) als die CT/MRT (45,3 %) und die

<sup>111</sup>In-Octreotid-Szintigrafie mit SPECT/CT (30,9 %) [147]. Bei Buchmann et al. konnten bei 27 Patienten deutlich mehr Tumorkläsionen in der SSR-PET als mit der SSR-Szintigrafie (279 vs. 157) nachgewiesen werden [589]. Hervorzuheben ist auch die sehr niedrige Interobserver-Variabilität (Fleiss Kappa 0,82) und die Änderung des therapeutischen Vorgehens bei ca. einem Drittel der prospektiv eingeschlossenen 78 Patienten [591]. Ruf et al. konnten bei 66 Patienten nachweisen, dass ein Drittel aller Tumormanifestationen ausschließlich in einer Modalität (triple-phase CT 17,1 %, PET 15,5 %) nachweisbar waren [590]. Daher sollte der PET/CT einschl. diagnostischem Multi-Phasen-CT der Vorzug gegeben werden, wie es auch in den Leitlinien der EANM, IAEA, EANM und SNMMI empfohlen wird [569, 592]. Da jedoch Lebermetastasen in der CT teils schlecht abgrenzbar sind und die SSR-PET zur Größenbestimmung nicht geeignet ist, sollte ggf. ergänzend eine MRT der Leber durchgeführt werden. Letzteres Verfahren hat eine höhere Sensitivität wie z. B. Schraml et al. im Vergleich der SSR-PET/MRT mit der SSR-PET/CT zeigen konnten (99 vs. 92 %) [161, 593, 594].

## 6.3 Empfehlungen zu PRRT bei bestimmten Tumorentitäten

### 6.3.1 Pankreatische NEN G1/2

#### EMPFEHLUNG 6.16

Nach Versagen einer medikamentösen Therapie (nach Biotherapie/targeted drugs bei niedrigproliferativen Tumoren oder Chemotherapie bei höherproliferativen Tumoren) kann die PRRT bei hohem SSR-Besatz angeboten werden.

*Empfehlung offen, starker Konsens*

Auch wenn die Evidenz durch prospektive Daten für die alternativen, medikamentösen Therapien höher ist, lassen die Ergebnisse keine Rückschlüsse auf die optimale Therapiesequenz zu. Derzeit kann somit keiner bestimmten Sequenz der Vorzug gegeben werden.

In retrospektiven bzw. vereinzelt prospektiven Studien konnten nach der PRRT für die Subgruppe der pNEN Overall Response Raten (ORR) von 39 [595], 42 [393] bis 60 % [596] erzielt werden, welche über den ORR von in randomisierten prospektiven Studien erhobenen Daten für Sunitinib 9 % [425] oder Everolimus 5 % [424] liegen. Die Daten für die PRRT liegen in ähnlicher Höhe oder nur leicht unterlegen im Vergleich zu den chemotherapeutischen Optionen (Capecitabin/Temozolomid 70 % [418] (retrospektiv, 30 Patienten, PFS 18 Monate), Streptozocin/5-FU/Doxorubicin 39 % [395] (retrospektiv, 84 Patienten, Responsedauer 9 Monate) oder Dacarbazin 33 % [597] (prospektiv, 42 Patienten, PFS nicht angegeben). Auch bezüglich des progressionsfreien Überlebens ergaben sich mit 33 [393], 30 [595] und 34 Monaten [596] in diesen Studien gute Ergebnisse für die PRRT.

In einer deutschen Registerstudie, welche gepoolte retrospektive Daten von Patienten aus sechs Behandlungszentren in Deutschland zusammenfasst, ergab sich für die Subgruppe der

pNEN (n = 172) ein PFS von 39 Monaten bei einem medianen Gesamtüberleben von 53 Monaten [598].

Dabei zeigt die PRRT ein geringes oder vergleichbares Nebenwirkungspotenzial wie die o. g. Therapien.

### 6.3.2 Gastrointestinale gut differenzierte NEN

#### EMPFEHLUNG 6.17

Bei SSR-positiven Midgut-Tumoren sollte die PRRT bei Progress unter Biotherapie und fehlenden Kontraindikationen als Zweitlinientherapie zur Anwendung kommen.

*Empfehlung, starker Konsens*

Aufgrund des günstigen Nebenwirkungsprofils und prospektiver, randomisierter Placebo-kontrollierter Studien [388, 554] ist der Biotherapie mit SSA in der Erstlinientherapie der Vorzug zu geben. Im Falle einer Unverträglichkeit oder eines Fortschreitens unter SSA-Therapie sollte die PRRT als Zweitlinientherapie zur Anwendung kommen. Grundlage dieser Empfehlung sind die Ergebnisse der multizentrischen, randomisierten, kontrollierten NETTER-1 Phase-III-Studie bei 229 Patienten mit NEN des Mitteldarms. Patienten, die mit 4 Zyklen <sup>177</sup>Lu-DOTATATE alle 8 Wochen therapiert wurden, wiesen ein signifikant längeres progressionsfreies Überleben auf (PFS) als Patienten, die Octreotid LAR in der doppelten Standarddosis (60 mg alle 4 Wochen) erhielten (medianes PFS nicht erreicht versus 8,4 Monate; p < 0,001; HR 0,21) [430].

### 6.3.3 Neuroendokrine NET G3/NEC G3

#### EMPFEHLUNG 6.18

Die PRRT soll bei NEC G3 (WHO-Klassifikation 2017) nicht durchgeführt werden.

*Starke Empfehlung, starker Konsens*

#### EMPFEHLUNG 6.19

Bei der Subgruppe der gut differenzierten NET G3 (WHO-Klassifikation 2017) mit hoher SSR-Expression kann nach der Chemotherapie – sofern weiterhin SSR-positive Metastasen nachweisbar sind – eine PRRT erwogen werden, wobei eine individuelle Therapieentscheidung erst nach Beratung im interdisziplinären Tumorboard erfolgen sollte.

*Empfehlung offen, Konsens*

Gastroenteropankreatische NEN G3 weisen hinsichtlich Prognose und Therapieansprechen eine deutliche Heterogenität auf [599]. Einzelfallbeobachtungen zeigen eine gute Wirksamkeit der PRRT bei gut differenzierten NET G3 [600, 601], die einen Therapieversuch in Einzelfällen sinnvoll erscheinen lassen. Für die Selektion der Patienten ist neben der Histologie die PET-Bildgebung hilfreich. Eine hohe Somatostatin-Rezeptor-Expression der Metasta-

sen bei niedrigem Glukosestoffwechsel scheint hierbei eine prognostisch günstige Konstellation zu sein [602, 603].

Die PRRT ist bei NEC G3 mit hoher Proliferationsrate nicht indiziert, da diese Tumore zwar in bis zu 1/3 der Fälle einen (meist) geringen SSR-Besatz aufweisen [451], jedoch bei diesen aggressiv wachsenden Tumoren kein langanhaltender Effekt der PRRT zu erwarten ist. So beschrieben Ezzidin et al. in einer kleinen retrospektiven Analyse bei G3 NEN (Ki-67 > 20%) in 5 von 7 Fällen (71%) einen Progress nach modifizierten SWOG-Kriterien bereits drei Monate nach der letzten PRRT [604, 605].

Eine Empfehlung für die Durchführung einer PRRT wurde bei NEN G3 in der 2013 publizierte „Joint IAEA; EANM and SNMMI Practical Guidance on Peptide Receptor Radionuclide Therapy in Neuroendocrine Tumors“ aufgrund fehlender Daten nicht ausgesprochen [569]. Vor dem Hintergrund fehlender sonstiger Therapieoptionen wäre eine Evaluation dieser Patientengruppe in Studien (ggf. in Kombination mit Chemotherapie) evtl. sinnvoll.

### 6.4 Begleitende periinterventionelle und symptomatische Therapie bei Hypersekretionssyndromen

#### EMPFEHLUNG 6.20

Bei Patienten mit ausgeprägtem Karzinoid-Syndrom soll posttherapeutisch eine Symptomkontrolle mittels Octreotid-Dauerinfusion über einen bedarfsabhängigen Zeitraum erfolgen.

*Starke Empfehlung, starker Konsens*

#### EMPFEHLUNG 6.21

Bei Anwendung einer RE bei Patienten mit ausgeprägtem Karzinoid-Syndrom soll peri-interventionell zur Vorbeugung einer Karzinoid-Krise eine Octreotid-Dauerinfusion verabreicht werden.

*Starke Empfehlung, starker Konsens*

#### EMPFEHLUNG 6.22

Unter PRRT soll zur überbrückenden Symptomkontrolle bei Karzinoid-Syndrom zwischen den Therapiezyklen ein SSA verabreicht werden.

*Starke Empfehlung, starker Konsens*

#### EMPFEHLUNG 6.23

Die kurzwirksamen SSA sollen mindestens 6 bis 12 Stunden (präferenziell 24 Stunden) vor der geplanten PRRT abgesetzt werden. Die Depotpräparate sollten 4 bis 6 Wochen zuvor pausiert werden.

*Starke Empfehlung, starker Konsens*



In Anlehnung an die allgemeinen Empfehlungen zur Therapie des Hypersekretions-Syndroms bei funktionellen Tumoren [546, 547] sollte bei Patienten mit ausgeprägtem Karzinoid-Syndrom zur Prävention schwerwiegender Symptome (z. B. hypotone Kreislaufreaktionen, Bronchokonstriktion, massive Durchfälle, ausgeprägter Flush) – unabhängig vom Zeitpunkt der Administration des jeweiligen Radiotherapeutikums – eine Symptomkontrolle mittels Octreotid-Dauerinfusion (50 – 200 µg/h über Perfusor) über einen bedarfsabhängigen Zeitraum erfolgen.

Wir empfehlen eine kontinuierliche intravenöse Infusion von Octreotid in einer Dosis von 50 – 200 µg/h, beginnend 12 Stunden vor der Intervention und fortgesetzt bis mindestens 48 Stunden nach der Intervention. Bei Bedarf sollten zusätzliche i. v.-Bolus-Gaben (100 – 500 µg) verabreicht werden. Ggf. kann die Gabe von Antihistaminika und Glukokortikoiden hilfreich sein.

Ansonsten ist die Gabe von Octreotid LAR oder Lanreotid-Autogel üblich. Ein Absetzen vor RE muss nicht erfolgen. Vor einer PRRT sollen die Depotpräparate 4 bis 6 Wochen pausiert werden [569]. Zur überbrückenden Symptomkontrolle kann im Intervall nach Pausieren des Depotpräparates Octreotid s. c. verabreicht werden.

Die kurzwirksamen Analoga sollten mindestens 6 bis 12 Stunden (präferenziell 24 Stunden) vor der geplanten PRRT – soweit vertretbar – abgesetzt werden.

Es erscheint sinnvoll, nach der PRRT – falls klinisch vertretbar – 48 bis 72 Stunden mit der Wiederaufnahme der SSA-Therapie zu warten. Nach Durchführung der PRRT sollte im Intervall bei funktionellen Tumoren wieder auf die langwirksamen Somatostatin-Analoga umgestellt werden.

## 7. Interventionelle radiologische Therapie

### 7.1 Perkutane Therapien – Lokale Ablation

#### EMPFEHLUNG 7.1

Die lokal-ablative Therapie des neuroendokrinen Primarius, z. B. beim Pankreas-NET, sollte primär nicht durchgeführt werden.

*Empfehlung, starker Konsens*

Die lokale Ablation eines pankreatischen Primarius wird in kleinen Einzelfallstudien untersucht und ist als experimentell zu betrachten [606].

#### EMPFEHLUNG 7.2

Irresektable Lebermetastasen eines NET können mittels lokaler Ablation behandelt werden, wenn eine Oligometastasierung (< 3 – 5 Metastasen) mit einem Durchmesser von weniger als 3,5 – 5 cm vorliegt.

*Offene Empfehlung, starker Konsens*

#### EMPFEHLUNG 7.3

Die Wahl des geeigneten Ablationsverfahrens von irresektablen Lebermetastasen (Radiofrequenzablation [RFA] versus Mikrowellenablation [MWA]) sollte von der lokalen Expertise abhängen.

*Empfehlung, starker Konsens*

#### EMPFEHLUNG 7.4

Bei biliodigestiver Anastomose sollte eine Thermoablation von Lebermetastasen nicht durchgeführt werden.

*Empfehlung, starker Konsens*

#### EMPFEHLUNG 7.5

Beim Karzinoidsyndrom soll eine prophylaktische periinterventionelle Medikation mit Somatostatin-Analoga vor Durchführung einer Ablation von Lebermetastasen zur Vermeidung einer Karzinoidkrise durchgeführt werden.

*Starke Empfehlung, starker Konsens*

Ziel einer lokal-ablativen Therapie von Lebermetastasen eines NET ist die Reduktion des Tumolvolumens mit der konsekutiven Verlängerung des Überlebens, sowie der Reduktion der Symptome beim symptomatischen NET, analog zur chirurgischen Therapie von NET-Lebermetastasen [607].

In einem systematischen Review der Radiofrequenzablation von NET-Lebermetastasen anhand von 8 publizierten Studien konnte gezeigt werden, dass eine lokale Kontrolle der NET-Lebermetastasen bei 80 – 95 % durch die Radiofrequenzablation (RFA) erreicht werden konnte [607]. In diesem Review wurden bei 301 Patienten 595 RFA-Ablationen bei 978 NET-Lebermetastasen ausgewertet. Im Mittel wurden 4,5 NET-Metastasen pro Patient mit einem durchschnittlichen Durchmesser von 3,8 cm behandelt. 22 % der Patienten hatten eine extrahepatische NET-Metastasierung. Die Mortalität der Therapie (in 48 % der Patienten erfolgte die RFA in Kombination mit einer chirurgischen Therapie) war 2 von 301 Patienten (0,7 %) bei einer Morbidität von 10 %. Berichtete Komplikationen waren Blutungen, Leberabszess, Hohlorganperforation, Gallengangsleckagen, biliopleurale Fisteln, transiente Leberinsuffizienz, Pneumothorax, Pleuraergüsse, Pneumonie, Hautverbrennung an der Neutralelektrode (ground pad) und Harnstauung.

92 % der symptomatischen Patienten entwickelten eine partielle oder komplette Besserung der Symptome. Die lokale Kontrolle der NET-Metastasen nach Radiofrequenzablation schwankte zwischen 80 und 95 %, wurde allerdings nicht in allen Studien angegeben und auch die Methode der Nachbeobachtung und das Nachbeobachtungsintervall waren different. Das berichtete 5-Jahres-Überleben lag zwischen 57 und 80 %.

► **Tab. 6** Häufigkeit von Leberabszessen nach radiologischen Interventionen bei biliodigestiver Anastomose.

Studie	Intervention	Patienten	Leberabszesse
Elias [622]	RFA	9	4 (44%)
Choi [621]	RFA	9	2 (22%)
Kim [625]	TACE	7	6 (86%)
de Jong [632]	TACE	12	4 (33%)
Cholapraanee [630]	TACE	13	3 (23%)
Geisel [631]	RE	9	0 (0%)
Cholapraanee [630]	RE	16	0 (0%)

In einzelnen Studien wurden folgende Faktoren, die mit einem verkürzten Überleben verbunden waren, identifiziert: großes hepatisches Tumolvolumen (> 70 ml [ca. 5,1 cm Durchmesser bei einer Kugel]), symptomatischer Patient, männliches Geschlecht, extrahepatische Erkrankung und hoher Ki-67-Proliferationsindex [607 – 609].

Das Ziel einer lokal ablativen Therapie, die lokale Tumorkontrolle der behandelten NET-Lebermetastase zu erreichen, ist abhängig von der Größe der NET-Lebermetastase. Da ein Sicherheitssaum gesunden Lebergewebes um die NET-Metastase herum mittherapiert werden sollte, ist aus vielen Studien bekannt, dass für eine erfolgreiche lokale Kontrolle die NET-Lebermetastase nicht mehr als 3,5 cm im längsten Durchmesser ausmachen sollte. In Analogie zum unifokalen hepatozellulären Karzinom kann bei singulärer NET-Lebermetastase mittels der Umpositionierung des Applikators auch ein größeres Ablationsareal erreicht werden, sodass bei einer einzelnen NET-Lebermetastase ein längster Durchmesser von 5 cm akzeptabel ist [610]. Die Lebermetastasierung bei der lokalen Ablation sollte nicht mehr als 3 – 5 Filiae umfassen [611]. Die Radiofrequenzablation ist das Verfahren der perkutanen lokalen Ablation, das wissenschaftlich bei verschiedenen Entitäten am besten untersucht ist, dies gilt auch für die Lebermetastasen eines NET. Alternativen zur Radiofrequenzablation sind die Mikrowellenablation (MWA), die Laser-Ablation (LITT), die Kryoablation, die irreversible Elektroporation (IRE) und die lokale Radiotherapie, z. B. als CT-gesteuerte Brachytherapie [612 – 616]. Davon ist die Mikrowellenablation (MWA) die verbreitetste Methode nach der RFA. Die MWA basiert auf der gleichen physikalischen Gewebekoagulation (thermische Ablation) wie die Radiofrequenzablation, lediglich die Erzeugung der Hitze ist unterschiedlich. Verschiedene Studien konnten keinen wesentlichen Unterschied zwischen der MWA und der RFA erarbeiten, außer dass die MWA schneller erfolgt und vermutlich der sogenannte „heat sink effect“ geringer ist [617 – 619]. Die Auswahl des geeigneten thermischen Ablationsverfahrens (RFA vs. MWA) sollte deshalb abhängig von der lokalen Expertise getroffen werden. Die irreversible Elektroporation (IRE) als nicht thermisches Destruktionsverfahren konnte Vorteile bei sehr zentralen oder gefäßnahen Lebermetastasen zeigen, allerdings existieren noch keine größeren vergleichenden Studien, sodass es noch als experimentell eingestuft werden muss [620].

Eine biliodigestive Anastomose (BDA) prädisponiert zu einer Besiedlung des Gallengangsystems mit Darmbakterien. Interventionelle Verfahren, die zu einem ischämischen oder thermischen Schaden am Gallengangsystem führen, gehen mit einer signifikant erhöhten Rate an biliogenen Abszessen einher. Dies gilt insbesondere für die thermischen Verfahren (RFA und MWA) und für die transarteriellen Therapien, die zur Embolisation und Ischämie führen (transarterielle Embolisation [TAE] und Chemoembolisation [TACE]) [621 – 629]. Verfahren, die das Gallengangsystem nicht direkt schädigen, wie die IRE und die lokale Bestrahlung, führen vermutlich seltener zu postinterventionellen Leberabszessen, dies muss aber wissenschaftlich noch weiter validiert werden. Bei der Radioembolisation (RE) gibt es Hinweise, dass diese nicht mit einer erhöhten Rate an Leberabszessen verbunden ist [630, 631] ► **Tab. 6**).

Inwieweit auch einliegende Gallengangstents oder ein Zustand nach endoskopischer Papillotomie die Leberabszessrate erhöhen, ist unklar.

Die lokale Ablation kann bei Patienten mit Karzinoid-Syndrom zu einer exzessiven Ausschüttung von aktiven endokrinen Transmittern und dadurch zur Karzinoidkrise führen. Deshalb wird eine kontinuierliche prophylaktische Therapie mit Somatostatin-Analoga vor, nach und periinterventionell empfohlen [611].

## 7.2 Transarterielle Therapien – Transarterielle Embolisation (TAE) bzw. transarterielle Chemo-Embolisation (TACE)

### EMPFEHLUNG 7.6

Beim symptomatischen NET und dem Vorliegen nicht resektabler, multipler Lebermetastasen kann eine Embolisationstherapie (TAE/TACE) der Leber durchgeführt werden.  
*Empfehlung offen, starker Konsens*

### EMPFEHLUNG 7.7

Bei irresektablen NET-Lebermetastasen mit prognostisch bestimmendem hepatischem Progress kann eine Embolisations-therapie durchgeführt werden.  
*Empfehlung offen, starker Konsens*

**EMPFEHLUNG 7.8**

Bei Lebensqualitätseinschränkenden Symptomen durch multiple Leberfiliae beim NET kann eine Embolisierungstherapie der Leber durchgeführt werden.

*Empfehlung offen, starker Konsens*

**EMPFEHLUNG 7.9**

Eine Embolisierungstherapie kann bei hepatischem Progress und stabiler extrahepatischer Metastasierung durchgeführt werden.

*Empfehlung offen, starker Konsens*

Eine Embolisierungstherapie, entweder als transarterielle Embolisierung (TAE) oder als transarterielle Chemoembolisierung (TACE) macht sich zunutze, dass die Lebermetastasen eines neuroendokrinen Tumors vor allem über die Leberarterie oder deren Äste versorgt werden, wohingegen das normale Leberparenchym vor allem über die Pfortader versorgt wird [275]. Der Verlust der Blutversorgung nach der Embolisierung führt zu einer Ischämie und somit zu einer Nekrose der Tumorzellen.

Eine Embolisierungstherapie (TAE/TACE) kann bei nicht-resektabler Lebermetastasierung zu einer Verbesserung der Tumormarker, zu einem morphologischen und funktionalen Ansprechen der Lebermetastasen, zu einer Verminderung des Tumolvolumens und zu einer Lebensverlängerung führen [633, 634]. Bei symptomatischen Patienten mit Lebermetastasen kann die Embolisierungstherapie (TAE/TACE) zu einer Verbesserung der durch die Hormonausschüttung bedingten Symptome führen [635]. Obwohl die Therapie mit Somatostatin-Analoga eine effektive Methode der Symptomkontrolle bei symptomatischen Patienten ist, kann diese Erkrankung refraktär auf die Therapie mit Somatostatin-Analoga werden. Hier können transarterielle Embolisierungen (TAE/TACE) helfen, die Hormonkonzentration im Serum zu reduzieren, die Symptome der Patienten zu kontrollieren und die Tumormarklast in der Leber zu reduzieren [636], wie in zahlreichen nicht-randomisierten, retrospektiven Studien gezeigt wurde [636]. Die radiologische Responderate nach TAE und TACE liegt zwischen 25 und 95 % und die Rate der berichteten Symptomreduktion zwischen 53 und 100 %. Die 5-Jahres-Überlebensraten variierten zwischen 13 und 75 %, allerdings war bei den nicht-randomisierten Studien der Zeitpunkt des Einsatzes der TAE und TACE im Krankheitsverlauf sehr different und nicht einheitlich.

In einer retrospektiven Studie an 753 Patienten mit Lebermetastasen eines neuroendokrinen Tumors, von denen etwa die Hälfte hormonaktiv waren, konnten Mayo et. al. zeigen, dass diese Patientengruppe von einer transarteriellen Therapie (TAE, TACE oder RE) bezüglich des Überlebens möglicherweise genauso profitiert, wie von einer Resektion der Lebermetastasen [637]. Zwar lag die 5-Jahres-Überlebensrate in der chirurgischen Gruppe bei 74 % und in der interventionellen Therapiegruppe bei 30 %, in der multivariaten Analyse zeigte sich aber lediglich bei den Patienten mit

hormonaktiven Tumoren und >25 % Tumormarklast in der Leber ein signifikanter Überlebensvorteil für die Chirurgie.

Eine häufige Komplikation der TAE/TACE ist das Postembolisierungssyndrom (PES). Dieses ist durch rechtsseitigen Oberbauchschmerz, Fieber, Übelkeit und Erbrechen, Leukozytose, Verschlechterung der Leberwerte und Unwohlsein charakterisiert. Das Postembolisierungssyndrom ist in aller Regel selbstlimitierend und bessert sich nach 3–5 Tagen unter supportiver, Symptomorientierter Therapie.

Andere Komplikationen wie Karzinoid-Krise, akutes Leberversagen, hepatische Enzephalopathie, emphysematöse, ischämische Cholecystitis, Magenulzeration, Magenperforation, Blutung, Abszess und Tumolyse Syndrom sind selten.

**EMPFEHLUNG 7.10**

Bei Durchführung einer transarteriellen Therapie (TAE/TACE/RE) soll bei hormonaktivem NET eine periinterventionelle Therapie mit SAA zur Prophylaxe einer Karzinoidkrise erfolgen.

*Starke Empfehlung, starker Konsens*

Eine Embolisierungstherapie (TAE/TACE/RE) bei Patienten mit hormonaktiven NET-Metastasen kann zu einer plötzlichen Hormonausschüttung mit entsprechenden Symptomen führen. Das gilt insbesondere für Patienten mit Karzinoidsyndrom. Deshalb soll eine prophylaktische SAA-Therapie vor, während und nach der Embolisierungstherapie erfolgen (siehe Empfehlung 7.5).

**EMPFEHLUNG 7.11**

Bei einer biliodigestiven Anastomose sollte eine TAE/TACE aufgrund des erhöhten Risikos eines Leberabszesses kritisch gegenüber den anderen Therapieoptionen abgewogen werden.

*Empfehlung, starker Konsens*

**EMPFEHLUNG 7.12**

Beim Vorhandensein von Gallengangstents kann eine TAE/TACE durchgeführt werden.

*Empfehlung offen, starker Konsens*

Die TAE und TACE wirken vor allem antitumoral durch eine Ischämie der Tumorzellen. Durch die Embolisierung kommt es zu einer Minderdurchblutung auch der Gallengänge. Sollten diese bakteriell besiedelt sein, z. B. nach biliodigestiver Anastomose, so können diese Bakterien zu einer Infektion der ischämischen Lebermetastase mit Ausbildung eines Abszesses führen (► Tab. 6). Eine prophylaktische Antibiose kann die Häufigkeit von Abszessen möglicherweise reduzieren, aber nicht ganz vermeiden [630]. Inwieweit Gallengangstents und stattgehabte (endoskopische)

Papillotomien ebenfalls das Risiko für Leberabszesse nach TAE/TACE erhöhen, ist unklar.

Darüber hinaus ist Zurückhaltung bei der Indikationsstellung zur TAE/TACE geboten beim Vorliegen einer Pfortaderthrombose, einer Leberfunktionsstörung und einer sehr hohen Tumorlast (> 50 – 75 %).

#### EMPFEHLUNG 7.13

Die Auswahl, ob eine transarterielle Embolisation (TAE) oder eine transarterielle Chemoembolisation (TACE) bei der Embolisationstherapie des hepatisch metastasierten NET verwendet wird, sollte von der lokalen Expertise und der zu erwartenden Toxizität abhängig gemacht werden.

*Empfehlung, Konsens*

#### EMPFEHLUNG 7.14

Je ausgeprägter die Tumorlast ist, desto selektiver sollte die initiale Embolisation (TAE/TACE) erfolgen und danach die Verträglichkeit und das Therapieansprechen evaluiert werden.

*Empfehlung, Konsens*

#### EMPFEHLUNG 7.15

Bei repetitiven Behandlungen sollten initial, d. h. bis zur Embolisation aller Zielläsionen, Intervalle von 4 – 8 Wochen eingehalten werden. Die weiteren Intervalle sollten individuell vom Therapieansprechen, der Verträglichkeit und dem Verlauf der Erkrankung abhängig gemacht werden.

*Empfehlung, Konsens*

Zur Embolisation von neuroendokrinen Lebermetastasen sind verschiedene radiologisch-interventionelle Techniken verbreitet. Ein Verfahren nutzt die reine Ischämie der meist hypervaskularisierten Tumormetastasen. Bei diesem Verfahren, der transarteriellen Tumorembolisation (TAE), werden kleine permanente oder abbaubare Partikel in den Tumor über die den Tumor versorgende Arterie eingebracht [638]. Als abbaubare Partikel können zum Beispiel Stärke-Mikrosphären (degradable starch microspheres [DSM]) oder Gelatine-Partikel verwendet werden. Darüber hinaus ist eine Mischung des Embolisats mit zytotoxischen Medikamenten weit verbreitet (sog. TACE). Als Chemotherapeutika kommen Doxorubicin, Cisplatin, Miriplatin, Gemcitabin, Streptozotocin, Mitomycin C oder 5-Fluorouracil zum Einsatz [275]. Eine weitere Methode ist die Verwendung von Chemotherapeutika, die an die Partikel gebunden sind und im Tumor nach der Embolisation langsam aus den Partikeln freigesetzt werden. Diese Partikel nennen sich Medikamenten-beladene Partikel (drug-eluting-beads [DEB]), sodass diese Form der TACE auch DEB-TACE bezeichnet wird. Als Medikamente zur Beladung der Partikel eignen sich v. a. Doxorubicin und Irinotecan.

In einer Studie von Ruutiainen et al. konnte im nicht-randomisierten Vergleich zwischen TACE und TAE ein Trend zu besserem Überleben, lokalem Ansprechen und Symptomkontrolle bei der TACE gezeigt werden, allerdings waren die Ergebnisse nicht signifikant [638]. In dieser Studie waren die Toxizität der TAE und TACE gleich. Andere Studien hingegen konnten keinen Unterschied zwischen TAE und TACE bei neuroendokrinen Lebermetastasen nachweisen [639 – 642].

Für die DEB-TACE sind keine vergleichenden Studien zur TAE oder TACE publiziert, gleichzeitig kann die DEB-TACE zu schwerwiegenden Komplikationen wie Leberinfarkten und Leberabszessen führen [643, 644]. Eine Studie mit DEB-TACE bei NET wurde wegen häufiger Komplikationen vorzeitig abgebrochen. Insgesamt ist aktuell bei fehlendem Nachweis einer Überlegenheit und hoher Komplikationsrate hier eher Zurückhaltung geboten. Abschließend kann nicht ein Embolisationsverfahren (TAE oder TACE) vor dem anderen empfohlen werden. Hier sollten die lokale Erfahrung und Expertise die Wahl beeinflussen.

Bei der Embolisation von neuroendokrinen Lebermetastasen sollte zur Schonung von gesundem Lebergewebe und zur Reduktion von Postembolisations-Komplikationen und Nebenwirkungen möglichst nur die Metastase oder bei disseminiertem Befall nur ein Leberareal behandelt werden. Dies ist besonders gut möglich, wenn eine tumorversorgende Arterie, sogenannte „feeder“-Arterie, erkennbar ist. Eine Embolisation der gesamten Leber in einer Sitzung sollte vermieden werden. Bei disseminiertem Befall der gesamten Leber mit Notwendigkeit einer Ganzleber-Embolisation sollte eine sequentielle Embolisationstherapie (z. B. Embolisation über die rechte Leberarterie, nach 4 – 8 Wochen Embolisation über die linke Leberarterie) in insgesamt 2 – 4 Sitzungen durchgeführt werden.

### 7.3 Transarterielle Therapien – Radioembolisation (RE) oder selektive interne Radiotherapie (SIRT)

#### EMPFEHLUNG 7.16

Bei nicht-resektablen, disseminierten, prognosebestimmenden NET-Lebermetastasen kann bei entsprechender lokaler Expertise eine Radioembolisation (RE/SIRT) gegenüber der transarteriellen (Chemo-) Embolisation (TAE/TACE) bevorzugt werden.

*Empfehlung offen, Konsens*

Die Radioembolisation (RE), synonym selektive interne Radiotherapie (SIRT) oder transarterielle Radioembolisation (TARE) bezeichnet die transarterielle Applikation eines mit einem Partikel fest verbundenen  $\beta$ -Strahlers, der über die Leberarterie appliziert wird. Diese Partikel reichern sich in den Metastasen an und führen so zu einer inneren Radiotherapie oder Brachytherapie der Lebermetastasen. Einer internationalen Empfehlung folgend wird im Weiteren nur noch von Radioembolisation mit der Abkürzung RE die Rede sein [564]. Der gebräuchlichste  $\beta$ -Strahler ist Yttrium-90 (Y-90) mit einer Halbwertszeit von 64,2 Stunden und einer mittleren Eindringtiefe von 3,9 mm. Zwei verschiedene Trägerpartikel für die Y-90-Radioembolisation sind zugelassen und kommerziell

erhältlich, Glas-Mikrosphären mit 20–30 µm Durchmesser (TheraSphere, BTG, London, UK) und Kunstharz-Mikrosphären mit 20–60 µm Durchmesser (SIR-Spheres, SIRTeX, New South Wales, Australien). Bezüglich der Dosimetrie und der Applikation beider Mikrosphären existieren Unterschiede, jedoch ist klinisch bisher kein Unterschied bezüglich des antitumoralen Effekts und der Nebenwirkungen festgestellt worden [565, 645, 646]. Im Folgenden werden ausschließlich Studien und Ergebnisse von diesen beiden zugelassenen Mikrosphären berichtet. In der klinischen Forschung befinden sich derzeit Mikrosphären, die Holmium-166 als Radionuklid verwenden [647, 648].

Aktuell existieren keine randomisierten Studien im Vergleich zwischen den verschiedenen transarteriellen Therapien (TAE/TACE vs. RE) oder im Vergleich mit anderen Therapien (systemische Chemotherapie oder Chirurgie). Auch wird die RE, wie auch die TAE oder TACE, in unterschiedlichen Stadien der Erkrankung eingesetzt, sodass ein Vergleich der reinen Überlebenszahlen mit anderen Therapieverfahren nicht sinnvoll ist. Kennedy et al. konnten zeigen, dass bei disseminierten NET-Metastasen die RE bezüglich der Lebensqualität und der Anzahl der notwendigen Therapien Vorteile gegenüber der TAE und TACE hat [558, 649, 650]. Dies gilt insbesondere für eine disseminierte, diffuse Metastasierung, die mehrfache, repetitive TAE/TACE in vielen Sitzungen notwendig macht (siehe Empfehlung 7.15 und Kommentar dazu), wohingegen die RE mit einer oder zwei Therapiesitzungen auskommen kann.

Generell sollte die RE bei Patienten mit G1- oder G2-differenzierten neuroendokrinen Lebermetastasen zur Anwendung kommen, allerdings wurden in einige Studien auch wenige Patienten mit G3-Tumoren eingeschlossen [642, 651]. Bezüglich der Anwendung der RE bei G3-Tumoren sind weitere Studien, insbesondere auch im Vergleich mit einer Chemotherapie bzw. in Addition zu einer Chemotherapie, erforderlich.

Eine mögliche Komplikation der Radioembolisation (RE/SIRT) ist die Entwicklung einer Radioembolisations-induzierten Lebererkrankung (RILD/REILD).

#### EMPFEHLUNG 7.17

Bei Vorliegen von Risikofaktoren sollte einer RILD/REILD durch sequenzielle Therapie der Leber (z. B. zeitlich [4–6 Wochen] getrennte Behandlung des rechten und linken Leberlappens) vorgebeugt werden.

Weitere Maßnahmen können sein: Dosisreduktion von bis zu 30 %, postinterventionelle Medikation mit Ursodeoxycholsäure, Steroiden und ggf. niedermolekularem Heparin und Pentoxifyllin.

*Empfehlung bzw. Empfehlung offen, starker Konsens*

Komplikationen der RE sind die extrahepatische Non-Target-Embolisation mit Entwicklung eines radiogenen Magenulkus, einer Magenperforation, einer radiogenen Cholezystitis und/ oder einer radiogenen Pankreatitis. Ferner kann es durch die Kathetermanipulationen zu einer Gefäßverletzung, Dissektion, Blutung oder Thrombose kommen. Die Radiatio der Leber kann zu einer Radio-

embolisations-induzierten Lebererkrankung (RE-induced liver disease [REILD]) führen. Eine REILD ist definiert als ein Serum-Bilirubin-Anstieg auf über 3 mg/dl (51,3 µmol/l), neu aufgetretener Aszites (klinisch oder bildgebend diagnostiziert) ohne Zeichen einer Tumorprogression oder einer Gallengangsobstruktion 1–2 Monate nach der RE [652–654].

Risikofaktoren für die Entwicklung einer REILD sind: kachektischer Patient (niedriger BMI), kleines Lebervolumen (< 1200–1500 ml), sehr hohes hepatisches Tumolvolumen (> 70 %), Behandlung der gesamten Leber in einer Sitzung anstatt eines zweizeitigen, sequenziellen Vorgehens, Höhe der applizierten Y-90-Aktivität, erhöhtes Bilirubin, Anzahl der vorangegangenen Chemotherapiezyklen und wiederholte RE [653–658]. Insgesamt ist die REILD-Gefahr bei der HCC-Therapie trotz der meist zirrhotischen Leber geringer, vermutlich durch die starke intratumorale (und geringere extratumorale hepatische) Anreicherung der strahlenden Partikel aufgrund der ausgeprägten Hypervaskularisation der HCCs. Da NET typischerweise ebenfalls eine ausgeprägte arterielle Hypervaskularisation zeigen, könnte auch hier das Risiko eher geringer sein.

Zur Reduktion des Risikos der Entwicklung einer REILD sind folgende Maßnahmen sinnvoll: Y-90-Dosisreduktion um bis zu 30 %, sequenzielle Therapie (z. B. zeitlich versetzte Therapie von rechtem und linkem Leberlappen mit einem Intervall von 4–6 Wochen), postinterventionelle Medikation mit Ursodeoxycholsäure, Steroiden und/ oder niedermolekularem Heparin bzw. Pentoxifyllin [652] ▶ **Tab. 7.**

#### EMPFEHLUNG 7.18

Im Falle von extrahepatischen Metastasen sollte die Radioembolisation (RE/SIRT) nur bei disseminierten, nicht-resektablen NET-Lebermetastasen, die voraussichtlich die weitere Prognose bestimmen, eingesetzt werden.

*Empfehlung, starker Konsens*

Bei Patienten mit signifikanter extrahepatischer Metastasierung sollte die RE möglichst nicht zur Anwendung kommen, da diese methodenimmanent nur die hepatische Tumorlast behandeln kann [558]. Bei Patienten, bei denen die hepatische Tumorlast jedoch voraussichtlich die weitere Prognose bestimmt und die extrahepatische Tumorlast prognostisch nicht relevant ist („liver-dominant disease“), kann eine RE zur Anwendung kommen und sinnvoll sein [558, 659]. Die Studienergebnisse hierzu sind limitiert, allerdings war beispielsweise bei Pekar et al. eine extrahepatische Metastasierung kein prognostisch ungünstiger Faktor [659].

#### EMPFEHLUNG 7.19

Bei hormonell-aktiven NET-Lebermetastasen kann die Radioembolisation (RE/SIRT) zur Symptomlinderung erwogen werden.

*Empfehlung offen, starker Konsens*



► **Tab. 7** Beispiele für prophylaktische post-RE-Therapie zur Reduktion der REILD (persönliche Mitteilungen).

<b>Charité:</b>	
alle Patienten:	
▪ Ursodesoxycholsäure (Ursofalk®) 250 mg	1 – 1 – 1 für 5 Wochen
▪ Methylprednisolon (Urbason®) 4 mg	1 – 0 – 0 ausschleichend über 5 Wochen
▪ Pantoprazol (Pantozol®) 40 mg	0 – 0 – 1 für 5 Wochen
▪ Niedermol. Heparin (Clexane®)	(bis 80 kg: 0,4ml; > 80kg: 0,6 ml) 1/die
bei Hochrisikopatienten zusätzlich:	
▪ Pentoxifyllin (Trental®) 400 mg	1 – 1 – 1 für 8 Wochen
<b>Uni Essen:</b>	
▪ Niedermol. Heparin (Clexane®) 40	1 – 0 – 0 für 3 Monate
▪ Prednisolon 10 mg	1 – 0 – 0 für 1 Monat, dann
▪ Prednisolon 5 mg	1 – 0 – 0, dann ausschleichen
▪ Ursodesoxycholsäure 500 mg	1 – 0 – 1 für 4 Monate
<b>Uni Magdeburg &amp; LMU München:</b>	
bei Hochrisikopatienten	
▪ Pentoxifyllin (Trental®)	(3-mal 400 mg/Tag für 8 Wochen)
▪ Ursodeoxycholsäure	(3-mal 250 mg/Tag für 8 Wochen)
▪ niedermol. Heparin (z. B. Clexane®)	(gewichtsadaptiert, 1-mal/Tag für 8 Wochen)

Studien bei symptomatischen Patienten mit Lebermetastasen konnten zeigen, dass der Einsatz der RE die Symptome des Patienten in 55 – 95 % reduzieren kann [660, 661].

### EMPFEHLUNG 7.20

Bei vermutlich geringerem Abszessrisiko als bei der RFA/TAE/TACE kann die RE/SIRT bei Patienten mit biliodigestiver Anastomose durchgeführt werden.

*Empfehlung offen, Konsens*

In systematischen Analysen der Abszesshäufigkeit bei Patienten mit biliodigestiver Anastomose, die mit RE behandelt wurden, konnte keine erhöhte Häufigkeit von Leberabszessen festgestellt werden [630, 631, 662]. Gleichwohl gibt es einzelne Fallberichte von Leberabszessen nach RE [663, 664]. Gegenüber einer TAE oder TACE ist die Rate an Leberabszessen bei RE jedoch signifikant geringer und deswegen kann eine RE auch bei Patienten mit biliodigestiver Anastomose Anwendung finden (siehe oben, ► **Tab. 6**).

## 8. Palliativversorgung

Palliativversorgung ist definiert als ein Ansatz zur Verbesserung der Lebensqualität von Patienten und ihren Familien, die mit Problemen konfrontiert sind, welche mit einer lebensbedrohlichen Erkrankung einhergehen. Dies geschieht durch Vorbeugen und Lindern von Leiden durch frühzeitige Erkennung, sorgfältige Einschätzung und Behandlung von Schmerzen sowie anderen Problemen körperlicher, psychosozialer und spiritueller Art. Bezüglich palliativmedizinischer Aspekte sei an dieser Stelle auf die allgemeinen Richtlinien hingewiesen, wie sie in der im Mai 2015 erschienenen „S3-Leitlinie Palliativmedizin für Patienten mit einer nicht heilbaren Krebserkrankung“ (AWMF-Registernummer: 128/0010L) ausführlich beschrieben werden ([http://www.awmf.org/uploads/tx\\_szleitlinien/128-0010LL\\_S3\\_Palliativmedizin\\_2015-04.pdf](http://www.awmf.org/uploads/tx_szleitlinien/128-0010LL_S3_Palliativmedizin_2015-04.pdf)). Dort finden sich auch wesentliche Empfehlungen zu Versorgungsstrukturen in der Palliativmedizin mit einem Behandlungspfad für Patienten und Angehörige, da den Angehörigen bei der Betreuung dieser Patientengruppe eine wichtige Rolle zukommt.

### Literatur

- [1] Perren A et al. ENETS Consensus Guidelines for the Standards of Care in Neuroendocrine Tumors: Pathology: Diagnosis and Prognostic Stratification. *Neuroendocrinology* 2017; 105: 196 – 200
- [2] Kloppel G et al. The ENETS and AJCC/UICC TNM classifications of the neuroendocrine tumors of the gastrointestinal tract and the pancreas: a statement. *Virchows Arch* 2010; 456: 595 – 597
- [3] Bosman FT, Cancer, T.I.A.f.R.o. et al. WHO Classification of Tumours of the Digestive System. Geneva: World Health Organization. 2010; 4 ed
- [4] Dhall D et al. Ki-67 proliferative index predicts progression-free survival of patients with well-differentiated ileal neuroendocrine tumors. *Hum Pathol* 2012; 43: 489 – 495
- [5] Khan MS et al. A comparison of Ki-67 and mitotic count as prognostic markers for metastatic pancreatic and midgut neuroendocrine neoplasms. *Br J Cancer* 2013; 108: 1838 – 1845
- [6] Weynand B et al. Pancreatic neuroendocrine tumour grading on endoscopic ultrasound-guided fine needle aspiration: high reproducibility and inter-observer agreement of the Ki-67 labelling index. *Cytopathology* 2014; 25: 389 – 395
- [7] Hasegawa T et al. Evaluation of Ki-67 index in EUS-FNA specimens for the assessment of malignancy risk in pancreatic neuroendocrine tumors. *Endoscopy* 2014; 46: 32 – 38
- [8] Volante M et al. Somatostatin receptor type 2A immunohistochemistry in neuroendocrine tumors: a proposal of scoring system correlated with somatostatin receptor scintigraphy. *Mod Pathol* 2007; 20: 1172 – 1182
- [9] Korner M et al. Somatostatin receptor subtype 2A immunohistochemistry using a new monoclonal antibody selects tumors suitable for in vivo somatostatin receptor targeting. *Am J Surg Pathol* 2012; 36: 242 – 252
- [10] Anlauf M et al. Primary lymph node gastrinoma or occult duodenal microgastrinoma with lymph node metastases in a MEN1 patient: the need for a systematic search for the primary tumor. *Am J Surg Pathol* 2008; 32: 1101 – 1105
- [11] Anlauf M et al. Sporadic versus hereditary gastrinomas of the duodenum and pancreas: distinct clinico-pathological and epidemiological features. *World J Gastroenterol* 2006; 12: 5440 – 5446
- [12] Anlauf M et al. Precursor lesions in patients with multiple endocrine neoplasia type 1-associated duodenal gastrinomas. *Gastroenterology* 2005; 128: 1187 – 1198

- [13] Anlauf M et al. Microadenomatosis of the endocrine pancreas in patients with and without the multiple endocrine neoplasia type 1 syndrome. *Am J Surg Pathol* 2006; 30: 560–574
- [14] Henopp T et al. Glucagon cell adenomatosis: a newly recognized disease of the endocrine pancreas. *J Clin Endocrinol Metab* 2009; 94: 213–217
- [15] Kloppel G et al. Hyperplasia to neoplasia sequence of duodenal and pancreatic neuroendocrine diseases and pseudohyperplasia of the PP-cells in the pancreas. *Endocr Pathol* 2014; 25: 181–185
- [16] Sipos B et al. Glucagon cell hyperplasia and neoplasia with and without glucagon receptor mutations. *J Clin Endocrinol Metab* 2015; 100: E783–E788
- [17] Anlauf M et al. Insulinomatosis: a multicentric insulinoma disease that frequently causes early recurrent hyperinsulinemic hypoglycemia. *Am J Surg Pathol* 2009; 33: 339–346
- [18] Anlauf M, Perren A, Kloppel G. Endocrine precursor lesions and microadenomas of the duodenum and pancreas with and without MEN1: criteria, molecular concepts and clinical significance. *Pathobiology* 2007; 74: 279–284
- [19] Anlauf M et al. Persistent hyperinsulinemic hypoglycemia in 15 adults with diffuse nesidioblastosis: diagnostic criteria, incidence, and characterization of beta-cell changes. *Am J Surg Pathol* 2005; 29: 524–533
- [20] Chiloiro S et al. Pancreatic neuroendocrine tumors in MEN1 disease: a mono-centric longitudinal and prognostic study. *Endocrine* 2018; 60: 362–367
- [21] Schmitt AM et al. Islet 1 (Isl1) expression is a reliable marker for pancreatic endocrine tumors and their metastases. *Am J Surg Pathol* 2008; 32: 420–425
- [22] Oberg K et al. ENETS Consensus Guidelines for Standard of Care in Neuroendocrine Tumours: Biochemical Markers. *Neuroendocrinology* 2017; 105: 201–211
- [23] Nobels FR et al. Chromogranin A as serum marker for neuroendocrine neoplasia: comparison with neuron-specific enolase and the alpha-subunit of glycoprotein hormones. *The Journal of Clinical Endocrinology and Metabolism* 1997; 82: 2622–2628
- [24] Taupenot L, Harper KL, O'Connor DT. The chromogranin-secretogranin family. *The New England Journal of Medicine* 2003; 348: 1134–1149
- [25] Sobol RE, Memoli V, Deftos LJ. Hormone-Negative, Chromogranin a-Positive Endocrine Tumors. *New England Journal of Medicine* 1989; 320: 444–447
- [26] Stridsberg M, Husebye ES. Chromogranin A and chromogranin B are sensitive circulating markers for pheochromocytoma. *European Journal of Endocrinology* 1997; 136: 67–73
- [27] Janson ET et al. Nordic guidelines 2014 for diagnosis and treatment of gastroenteropancreatic neuroendocrine neoplasms. *Acta Oncol* 2014; 53: 1284–1297
- [28] Ardill JES, O'Dorisio TM. Circulating biomarkers in neuroendocrine tumors of the enteropancreatic tract: application to diagnosis, monitoring disease, and as prognostic indicators. *Endocrinology and Metabolism Clinics of North America* 2010; 39: 777–790
- [29] Gut P et al. Chromogranin A – unspecific neuroendocrine marker. Clinical utility and potential diagnostic pitfalls. *Arch Med Sci* 2016; 12: 1–9
- [30] Janson ET et al. Carcinoid tumors: analysis of prognostic factors and survival in 301 patients from a referral center. *Ann Oncol* 1997; 8: 685–690
- [31] Baudin E et al. Neuron-specific enolase and chromogranin A as markers of neuroendocrine tumours. *British Journal of Cancer* 1998; 78: 1102–1107
- [32] Sorbye H et al. Predictive and prognostic factors for treatment and survival in 305 patients with advanced gastrointestinal neuroendocrine carcinoma (WHO G3): the NORDIC NEC study. *Ann Oncol* 2013; 24: 152–160
- [33] Korse CM et al. Choice of tumour markers in patients with neuroendocrine tumours is dependent on the histological grade. A marker study of Chromogranin A, Neuron specific enolase, Progastrin-releasing peptide and cytokeratin fragments. *European Journal of Cancer (Oxford, England: 1990)* 2012; 48: 662–671
- [34] O'Connor DT, Deftos LJ. Secretion of chromogranin A by peptide-producing endocrine neoplasms. *The New England Journal of Medicine* 1986; 314: 1145–1151
- [35] Modlin IM et al. Chromogranin A—biological function and clinical utility in neuro endocrine tumor disease. *Ann Surg Oncol* 2010; 17: 2427–2443
- [36] Campana D et al. Chromogranin A: is it a useful marker of neuroendocrine tumors? *J Clin Oncol* 2007; 25: 1967–1973
- [37] Zatelli MC et al. Chromogranin A as a marker of neuroendocrine neoplasia: an Italian Multicenter Study. *Endocr Relat Cancer* 2007; 14: 473–482
- [38] Ardill JE, Eriksson B. The importance of the measurement of circulating markers in patients with neuroendocrine tumours of the pancreas and gut. *Endocr Relat Cancer* 2003; 10: 459–462
- [39] Niederle B et al. ENETS Consensus Guidelines Update for Neuroendocrine Neoplasms of the Jejunum and Ileum. *Neuroendocrinology* 2016; 103: 125–138
- [40] Falconi M et al. Well-differentiated pancreatic nonfunctioning tumors/carcinoma. *Neuroendocrinology* 2006; 84: 196–211
- [41] Eriksson B et al. Neuroendocrine pancreatic tumours: clinical presentation, biochemical and histopathological findings in 84 patients. *Journal of Internal Medicine* 1990; 228: 103–113
- [42] Gkolfinopoulos S et al. Chromogranin A as a valid marker in oncology: Clinical application or false hopes? *World J Methodol* 2017; 7: 9–15
- [43] Nehar D et al. Interest of Chromogranin A for diagnosis and follow-up of endocrine tumours. *Clin Endocrinol (Oxf)* 2004; 60: 644–652
- [44] Pirker RA et al. Usefulness of chromogranin A as a marker for detection of relapses of carcinoid tumours. *Clin Chem Lab Med* 1998; 36: 837–840
- [45] Arnold R et al. Plasma chromogranin A as marker for survival in patients with metastatic endocrine gastroenteropancreatic tumors. *Clin Gastroenterol Hepatol* 2008; 6: 820–827
- [46] Welin S et al. Elevated plasma chromogranin A is the first indication of recurrence in radically operated midgut carcinoid tumors. *Neuroendocrinology* 2009; 89: 302–307
- [47] Massironi S et al. Plasma chromogranin A response to octreotide test: prognostic value for clinical outcome in endocrine digestive tumors. *Am J Gastroenterol* 2010; 105: 2072–2078
- [48] Jensen KH et al. Chromogranin A is a sensitive marker of progression or regression in ileo-cecal neuroendocrine tumors. *Scand J Gastroenterol* 2013; 48: 70–77
- [49] Yao JC et al. Chromogranin A and neuron-specific enolase as prognostic markers in patients with advanced pNET treated with everolimus. *The Journal of Clinical Endocrinology and Metabolism* 2011; 96: 3741–3749
- [50] Giovannella L et al. Chromogranin-A as a serum marker for neuroendocrine tumors: comparison with neuron-specific enolase and correlation with immunohistochemical findings. *The International Journal of Biological Markers* 1999; 14: 160–166
- [51] Ter-Minassian M et al. Clinical presentation, recurrence, and survival in patients with neuroendocrine tumors: results from a prospective institutional database. *Endocr Relat Cancer* 2013; 20: 187–196
- [52] Shen C et al. Clinical, pathological and demographic factors associated with development of recurrences after surgical resection in elderly patients with neuroendocrine tumors. *Ann Oncol* 2017; 28: 1582–1589
- [53] Eriksson B et al. A polyclonal antiserum against chromogranin A and B—a new sensitive marker for neuroendocrine tumours. *Acta Endocrinologica* 1990; 122: 145–155

- [54] O'Toole D et al. ENETS Consensus Guidelines for the Standards of Care in Neuroendocrine Tumors: biochemical markers. *Neuroendocrinology* 2009; 90: 194–202
- [55] Stridsberg M et al. A comparison between three commercial kits for chromogranin A measurements. *The Journal of Endocrinology* 2003; 177: 337–341
- [56] Leon A et al. Comparison between two methods in the determination of circulating chromogranin A in neuroendocrine tumors (NETs): results of a prospective multicenter observational study. *The International Journal of Biological Markers* 2005; 20: 156–168
- [57] Verderio P et al. An Italian program of External Quality Control for chromogranin A (CgA) assay: performance evaluation of CgA determination. *Clinical Chemistry and Laboratory Medicine* 2007; 45: 1244–1250
- [58] Stridsberg M et al. Measurements of chromogranin A, chromogranin B (secretogranin I), chromogranin C (secretogranin II) and pancreastatin in plasma and urine from patients with carcinoid tumours and endocrine pancreatic tumours. *The Journal of Endocrinology* 1995; 144: 49–59
- [59] Giusti M et al. Effect of short-term treatment with low dosages of the proton-pump inhibitor omeprazole on serum chromogranin A levels in man. *Eur J Endocrinol* 2004; 150: 299–303
- [60] Spadaro A et al. Serum chromogranin-A in hepatocellular carcinoma: diagnostic utility and limits. *World J Gastroenterol* 2005; 11: 1987–1990
- [61] Sciola V et al. Plasma chromogranin a in patients with inflammatory bowel disease. *Inflamm Bowel Dis* 2009; 15: 867–871
- [62] Massironi S et al. Chromogranin A levels in chronic liver disease and hepatocellular carcinoma. *Dig Liver Dis* 2009; 41: 31–35
- [63] Pregun I et al. Effect of proton-pump inhibitor therapy on serum chromogranin a level. *Digestion* 2011; 84: 22–28
- [64] O'Connor DT et al. Rapid radioimmunoassay of circulating chromogranin A: in vitro stability, exploration of the neuroendocrine character of neoplasia, and assessment of the effects of organ failure. *Clinical Chemistry* 1989; 35: 1631–1637
- [65] Hsiao RJ, Mezger MS, O'Connor DT. Chromogranin A in uremia: Progressive retention of immunoreactive fragments. *Kidney International* 1990; 37: 955–964
- [66] Sanduleanu S et al. Serum chromogranin A as a screening test for gastric enterochromaffin-like cell hyperplasia during acid-suppressive therapy. *European Journal of Clinical Investigation* 2001; 31: 802–811
- [67] Sanduleanu S et al. Serum gastrin and chromogranin A during medium- and long-term acid suppressive therapy: a case-control study. *Aliment Pharmacol Ther* 1999; 13: 145–153
- [68] Feldman JM, O'Dorisio TM. Role of neuropeptides and serotonin in the diagnosis of carcinoid tumors. *Am J Med* 1986; 81: 41–48
- [69] Phan AT et al. Effect of lanreotide depot (LAN) on 5-hydroxyindoleacetic acid (5HIAA) and chromogranin A (CgA) in gastroenteropancreatic neuroendocrine (GEP NET) tumors: Correlation with tumor response and progression-free survival (PFS) from the phase III CLARINET study. *Journal of Clinical Oncology* 2017; 35 (Suppl. 15): 4095–4095
- [70] Meijer WG et al. Discriminating capacity of indole markers in the diagnosis of carcinoid tumors. *Clin Chem* 2000; 46: 1588–1596
- [71] Turner GB et al. Circulating markers of prognosis and response to treatment in patients with midgut carcinoid tumours. *Gut* 2006; 55: 1586–1591
- [72] van der Horst-Schrivers ANA et al. Persistent low urinary excretion of 5-HIAA is a marker for favourable survival during follow-up in patients with disseminated midgut carcinoid tumours. *European Journal of Cancer (Oxford, England: 1990)* 2007; 43: 2651–2657
- [73] Zandee WT et al. Limited value for urinary 5-HIAA excretion as prognostic marker in gastrointestinal neuroendocrine tumours. *European Journal of Endocrinology* 2016; 175: 361–366
- [74] Formica V et al. The prognostic role of WHO classification, urinary 5-hydroxyindoleacetic acid and liver function tests in metastatic neuroendocrine carcinomas of the gastroenteropancreatic tract. *British Journal of Cancer* 2007; 96: 1178–1182
- [75] Kissinger PT et al. Electrochemical detection of selected organic components in the eluate from high-performance liquid-chromatography. *Clinical Chemistry* 1974; 20: 992–997
- [76] Mailman RB, Kilts CD. Analytical considerations for quantitative determination of serotonin and its metabolically related products in biological matrices. *Clinical Chemistry* 1985; 31: 1849–1854
- [77] Kema IP et al. Influence of a serotonin- and dopamine-rich diet on platelet serotonin content and urinary excretion of biogenic amines and their metabolites. *Clinical Chemistry* 1992; 38: 1730–1736
- [78] Kema IP et al. Profiling of tryptophan-related plasma indoles in patients with carcinoid tumors by automated, on-line, solid-phase extraction and HPLC with fluorescence detection. *Clinical Chemistry* 2001; 47: 1811–1820
- [79] Kema IP, de Vries EGE, Muskiet FAJ. Clinical chemistry of serotonin and metabolites. *Journal of Chromatography B: Biomedical Sciences and Applications* 2000; 747: 33–48
- [80] Kroll CA et al. Liquid Chromatographic–Tandem Mass Spectrometric Method for the Determination of 5-Hydroxyindole-3-acetic Acid in Urine. *Clinical Chemistry* 2002; 48: 2049–2051
- [81] Cleare AJ et al. A case of coeliac disease detected via raised 5-hydroxytryptamine and 5-hydroxyindoleacetic acid. *Annals of Clinical Biochemistry* 1997; 34: 440–441
- [82] Nuttall KL, Pingree SS. The incidence of elevations in urine 5-hydroxyindoleacetic acid. *Annals of Clinical and Laboratory Science* 1998; 28: 167–174
- [83] Mashige F et al. Acidic catecholamine metabolites and 5-hydroxyindoleacetic acid in urine: the influence of diet. *Annals of Clinical Biochemistry* 1996; 33: 43–49
- [84] Zuetenhorst JM et al. Daily cyclic changes in the urinary excretion of 5-hydroxyindoleacetic acid in patients with carcinoid tumors. *Clin Chem* 2004; 50: 1634–1639
- [85] Gedde-Dahl M et al. Comparison of 24-h and overnight samples of urinary 5-hydroxyindoleacetic acid in patients with intestinal neuroendocrine tumors. *Endocr Connect* 2013; 2: 50–54
- [86] Adaway JE et al. Serum and plasma 5-hydroxyindoleacetic acid as an alternative to 24-h urine 5-hydroxyindoleacetic acid measurement. *Annals of Clinical Biochemistry* 2016; 53: 554–560
- [87] Tohmola N et al. Analytical and preanalytical validation of a new mass spectrometric serum 5-hydroxyindoleacetic acid assay as neuroendocrine tumor marker. *Clinica Chimica Acta International Journal of Clinical Chemistry* 2014; 428: 38–43
- [88] Tellez MR et al. A single fasting plasma 5-HIAA value correlates with 24-hour urinary 5-HIAA values and other biomarkers in midgut neuroendocrine tumors (NETs). *Pancreas* 2013; 42: 405–410
- [89] Bajetta E et al. Chromogranin A, neuron specific enolase, carcinoembryonic antigen, and hydroxyindole acetic acid evaluation in patients with neuroendocrine tumors. *Cancer* 1999; 86: 858–865
- [90] Garcia-Carbonero R et al. ENETS Consensus Guidelines for High-Grade Gastroenteropancreatic Neuroendocrine Tumors and Neuroendocrine Carcinomas. *Neuroendocrinology* 2016; 103: 186–194
- [91] Pape UF et al. ENETS Consensus Guidelines for the management of patients with neuroendocrine neoplasms from the jejunum-ileum and the appendix including goblet cell carcinomas. *Neuroendocrinology* 2012; 95: 135–156
- [92] Ahlman H et al. Poorly-differentiated endocrine carcinomas of midgut and hindgut origin. *Neuroendocrinology* 2008; 87: 40–46

- [93] Davar J et al. Diagnosing and Managing Carcinoid Heart Disease in Patients With Neuroendocrine Tumors: An Expert Statement. *J Am Coll Cardiol* 2017; 69: 1288–1304
- [94] Bhattacharyya S et al. Usefulness of N-terminal pro-brain natriuretic peptide as a biomarker of the presence of carcinoid heart disease. *The American Journal of Cardiology* 2008; 102: 938–942
- [95] Jensen RT et al. ENETS Consensus Guidelines for the management of patients with digestive neuroendocrine neoplasms: functional pancreatic endocrine tumor syndromes. *Neuroendocrinology* 2012; 95: 98–119
- [96] Virgone C et al. Appendiceal neuroendocrine tumours in childhood: Italian TREP project. *J Pediatr Gastroenterol Nutr* 2014; 58: 333–338
- [97] Plockinger U et al. Consensus guidelines for the management of patients with digestive neuroendocrine tumours: well-differentiated tumour/carcinoma of the appendix and goblet cell carcinoma. *Neuroendocrinology* 2008; 87: 20–30
- [98] Delle Fave G et al. ENETS Consensus Guidelines for the management of patients with gastroduodenal neoplasms. *Neuroendocrinology* 2012; 95: 74–87
- [99] Caplin M et al. ENETS Consensus Guidelines for the management of patients with digestive neuroendocrine neoplasms: colorectal neuroendocrine neoplasms. *Neuroendocrinology* 2012; 95: 88–97
- [100] Naalla R et al. Duodenal carcinoid with carcinoid syndrome. *BMJ Case Rep* 2014; 1–3. doi:10.1136/bcr-2013-202159
- [101] Zavras N et al. Carcinoid syndrome from a carcinoid tumor of the pancreas without liver metastases: A case report and literature review. *Oncol Lett* 2017; 13: 2373–2376
- [102] Roth J, Raschka C, Hammar CH. [Pronounced flush symptoms in carcinoid syndrome without liver metastases]. *Leber Magen Darm* 1994; 24: 259–261
- [103] Sonnet S, Wiesner W. Flush symptoms caused by a mesenteric carcinoid without liver metastases. *Jbr-btr* 2002; 85: 254–256
- [104] Feldman JM, Jones RS. Carcinoid syndrome from gastrointestinal carcinoids without liver metastasis. *Ann Surg* 1982; 196: 33–37
- [105] Falconi M et al. ENETS Consensus Guidelines Update for the Management of Patients with Functional Pancreatic Neuroendocrine Tumors and Non-Functional Pancreatic Neuroendocrine Tumors. *Neuroendocrinology* 2016; 103: 153–171
- [106] Berna MJ et al. Serum Gastrin in Zollinger-ellison Syndrome: I. Prospective Study of Fasting Serum Gastrin in 309 Patients From the National Institutes of Health and Comparison With 2229 Cases From the Literature. *Medicine* 2006; 85: 295–330
- [107] Frucht H et al. Secretin and calcium provocative tests in the Zollinger-Ellison syndrome. A prospective study. *Annals of Internal Medicine* 1989; 111: 713–722
- [108] Berna MJ et al. Serum gastrin in Zollinger-Ellison syndrome: II. Prospective study of gastrin provocative testing in 293 patients from the National Institutes of Health and comparison with 537 cases from the literature. evaluation of diagnostic criteria, proposal of new criteria, and correlations with clinical and tumoral features. *Medicine (Baltimore)* 2006; 85: 331–364
- [109] Shah P et al. Hypochlorhydria and achlorhydria are associated with false-positive secretin stimulation testing for Zollinger-Ellison syndrome. *Pancreas* 2013; 42: 932–936
- [110] Rehfeld JF et al. The Zollinger-Ellison syndrome and mismeasurement of gastrin. *Gastroenterology* 2011; 140: 1444–1453
- [111] Poitras P, Gingras MH, Rehfeld JF. The Zollinger-Ellison syndrome: dangers and consequences of interrupting antisecretory treatment. *Clin Gastroenterol Hepatol* 2012; 10: 199–202
- [112] Fendrich V et al. Management of sporadic and multiple endocrine neoplasia type 1 gastrinomas. *Br J Surg* 2007; 94: 1331–1341
- [113] Gibril F et al. Multiple endocrine neoplasia type 1 and Zollinger-Ellison syndrome: a prospective study of 107 cases and comparison with 1009 cases from the literature. *Medicine (Baltimore)* 2004; 83: 43–83
- [114] Thakker RV et al. Clinical practice guidelines for multiple endocrine neoplasia type 1 (MEN1). *J Clin Endocrinol Metab* 2012; 97: 2990–3011
- [115] Service FJ. Hypoglycemic disorders. *The New England Journal of Medicine* 1995; 332: 1144–1152
- [116] Cryer PE et al. Evaluation and management of adult hypoglycemic disorders: an Endocrine Society Clinical Practice Guideline. *J Clin Endocrinol Metab* 2009; 94: 709–728
- [117] Hirshberg B et al. Repaglinide-induced factitious hypoglycemia. *The Journal of Clinical Endocrinology and Metabolism* 2001; 86: 475–477
- [118] de Herder WW et al. Well-differentiated pancreatic tumor/carcinoma: insulinoma. *Neuroendocrinology* 2006; 84: 183–188
- [119] Cryer PE et al. Diagnostic accuracy of an “amended” insulin-glucose ratio for the biochemical diagnosis of insulinomas. *Ann Intern Med* 2013; 158: 500–501
- [120] Guettier JM et al. The role of proinsulin and insulin in the diagnosis of insulinoma: a critical evaluation of the Endocrine Society clinical practice guideline. *J Clin Endocrinol Metab* 2013; 98: 4752–4758
- [121] Okabayashi T et al. Diagnosis and management of insulinoma. *World J Gastroenterol* 2013; 19: 829–837
- [122] Nauck MA, Meier JJ. Diagnostic accuracy of an “amended” insulin-glucose ratio for the biochemical diagnosis of insulinomas. *Ann Intern Med* 2012; 157: 767–775
- [123] Buffet A et al. Increased plasma beta-hydroxybutyrate levels during the fasting test in patients with endogenous hyperinsulinaemic hypoglycaemia. *Eur J Endocrinol* 2013; 169: 91–97
- [124] Agin A et al. Fast test: clinical practice and interpretation. *Ann Endocrinol (Paris)* 2013; 74: 174–184
- [125] De Leon DD, Stanley CA. Determination of insulin for the diagnosis of hyperinsulinemic hypoglycemia. *Best Pract Res Clin Endocrinol Metab* 2013; 27: 763–769
- [126] Toaiari M et al. Presentation, diagnostic features and glucose handling in a monocentric series of insulinomas. *J Endocrinol Invest* 2013; 36: 753–758
- [127] Iida K et al. Glucose-responsive insulinoma in a patient with postprandial hypoglycemia in the morning. *Intern Med* 2010; 49: 2123–2127
- [128] Qiao XW et al. Chromogranin A is a reliable serum diagnostic biomarker for pancreatic neuroendocrine tumors but not for insulinomas. *BMC Endocr Disord* 2014; 14: 64
- [129] Rindi G et al. Three subtypes of gastric argyrophil carcinoid and the gastric neuroendocrine carcinoma: a clinicopathologic study. *Gastroenterology* 1993; 104: 994–1006
- [130] Merola E et al. Type I gastric carcinoids: a prospective study on endoscopic management and recurrence rate. *Neuroendocrinology* 2012; 95: 207–213
- [131] Sato Y et al. Management of gastric and duodenal neuroendocrine tumors. *World J Gastroenterol* 2016; 22: 6817–6828
- [132] Burke AP et al. Carcinoid tumors of the duodenum. A clinicopathologic study of 99 cases. *Arch Pathol Lab Med* 1990; 114: 700–704
- [133] Hoffmann KM, Furukawa M, Jensen RT. Duodenal neuroendocrine tumors: Classification, functional syndromes, diagnosis and medical treatment. *Best Pract Res Clin Gastroenterol* 2005; 19: 675–697
- [134] Mao C et al. Von Recklinghausen’s disease associated with duodenal somatostatinoma: contrast of duodenal versus pancreatic somatostatinomas. *J Surg Oncol* 1995; 59: 67–73
- [135] Delle Fave G et al. ENETS Consensus Guidelines Update for Gastrointestinal Neuroendocrine Neoplasms. *Neuroendocrinology* 2016; 103: 119–124



- [136] Lodish MB, Stratakis CA. Endocrine tumours in neurofibromatosis type 1, tuberous sclerosis and related syndromes. *Best Pract Res Clin Endocrinol Metab* 2010; 24: 439–449
- [137] Burke AP et al. Somatostatin-producing duodenal carcinoids in patients with von Recklinghausen's neurofibromatosis. A predilection for black patients. *Cancer* 1990; 65: 1591–1595
- [138] Witzigmann H et al. Neuroendocrine tumours of the duodenum. Clinical aspects, pathomorphology and therapy. *Langenbecks Arch Surg* 2002; 386: 525–533
- [139] Walter T et al. Is the combination of chromogranin A and pancreatic polypeptide serum determinations of interest in the diagnosis and follow-up of gastro-entero-pancreatic neuroendocrine tumours? *Eur J Cancer* 2012; 48: 1766–1773
- [140] Panzuto F et al. Utility of combined use of plasma levels of chromogranin A and pancreatic polypeptide in the diagnosis of gastrointestinal and pancreatic endocrine tumors. *J Endocrinol Invest* 2004; 27: 6–11
- [141] Falconi M et al. ENETS Consensus Guidelines for the management of patients with digestive neuroendocrine neoplasms of the digestive system: well-differentiated pancreatic non-functioning tumors. *Neuroendocrinology* 2012; 95: 120–134
- [142] O'Toole D et al. Rare functioning pancreatic endocrine tumors. *Neuroendocrinology* 2006; 84: 189–195
- [143] Jensen RT et al. Inherited pancreatic endocrine tumor syndromes: advances in molecular pathogenesis, diagnosis, management, and controversies. *Cancer* 2008; 113 (Suppl. 7): 1807–1843
- [144] Sakurai A et al. Clinical features of insulinoma in patients with multiple endocrine neoplasia type 1: analysis of the database of the MEN Consortium of Japan. *Endocr J* 2012; 59: 859–866
- [145] Poeppel TD et al. 68Ga-DOTATOC versus 68Ga-DOTATATE PET/CT in functional imaging of neuroendocrine tumors. *Journal of Nuclear Medicine: Official Publication, Society of Nuclear Medicine* 2011; 52: 1864–1870
- [146] Kabasakal L et al. Comparison of (6)(8)Ga-DOTATATE and (6)(8)Ga-DOTANOC PET/CT imaging in the same patient group with neuroendocrine tumors. *Eur J Nucl Med Mol Imaging* 2012; 39: 1271–1277
- [147] Sadowski SM et al. Prospective Study of 68Ga-DOTATATE Positron Emission Tomography/Computed Tomography for Detecting Gastro-Enteropancreatic Neuroendocrine Tumors and Unknown Primary Sites. *J Clin Oncol* 2015; 34: 588–596
- [148] Schmid-Tannwald C et al. Comparison of abdominal MRI with diffusion-weighted imaging to 68Ga-DOTATATE PET/CT in detection of neuroendocrine tumors of the pancreas. *European Journal of Nuclear Medicine and Molecular Imaging* 2013; 40: 897–907
- [149] Sainz-Esteban A et al. Contribution of <sup>111</sup>In-pentetreotide SPECT/CT imaging to conventional somatostatin receptor scintigraphy in the detection of neuroendocrine tumours. *Nuclear Medicine Communications* 2015; 36: 251–259
- [150] Nockel P et al. Localization of Insulinoma Using 68Ga-DOTATATE PET/CT Scan. *J Clin Endocrinol Metab* 2017; 102: 195–199
- [151] Prasad V et al. Role of (68)Ga somatostatin receptor PET/CT in the detection of endogenous hyperinsulinaemic focus: an explorative study. *Eur J Nucl Med Mol Imaging* 2016; 43: 1593–1600
- [152] Luo Y et al. Glucagon-Like Peptide-1 Receptor PET/CT with 68Ga-NOTA-Exendin-4 for Detecting Localized Insulinoma: A Prospective Cohort Study. *Journal of Nuclear Medicine: Official Publication, Society of Nuclear Medicine* 2016; 57: 715–720
- [153] Partelli S et al. The role of combined Ga-DOTANOC and (18)FDG PET/CT in the management of patients with pancreatic neuroendocrine tumors. *Neuroendocrinology* 2014; 100: 293–299
- [154] Olsen IH et al. 68Ga-DOTATOC PET and gene expression profile in patients with neuroendocrine carcinomas: strong correlation between PET tracer uptake and gene expression of somatostatin receptor subtype 2. *American Journal of Nuclear Medicine and Molecular Imaging* 2016; 6: 59–72
- [155] Kayani I et al. A comparison of 68Ga-DOTATATE and 18F-FDG PET/CT in pulmonary neuroendocrine tumors. *Journal of Nuclear Medicine: Official Publication, Society of Nuclear Medicine* 2009; 50: 1927–1932
- [156] Kouba E, Cheng L. Neuroendocrine Tumors of the Urinary Bladder According to the 2016 World Health Organization Classification: Molecular and Clinical Characteristics. *Endocr Pathol* 2016; 27: 188–199
- [157] Binderup T et al. Functional imaging of neuroendocrine tumors: a head-to-head comparison of somatostatin receptor scintigraphy, 123I-MIBG scintigraphy, and 18F-FDG PET. *Journal of Nuclear Medicine: Official Publication, Society of Nuclear Medicine* 2010; 51: 704–712
- [158] Ezziddin S et al. Factors predicting tracer uptake in somatostatin receptor and MIBG scintigraphy of metastatic gastroenteropancreatic neuroendocrine tumors. *J Nucl Med* 2006; 47: 223–233
- [159] Sundin A et al. ENETS Consensus Guidelines for the Standards of Care in Neuroendocrine Tumors: Radiological, Nuclear Medicine and Hybrid Imaging. *Neuroendocrinology* 2017; 105: 212–244
- [160] Sahani DV et al. Gastroenteropancreatic neuroendocrine tumors: role of imaging in diagnosis and management. *Radiology* 2013; 266: 38–61
- [161] Ruf J et al. 68Ga-DOTATOC PET/CT of neuroendocrine tumors: spotlight on the CT phases of a triple-phase protocol. *J Nucl Med* 2011; 52: 697–704
- [162] Flechsig P et al. Qualitative and quantitative image analysis of CT and MR imaging in patients with neuroendocrine liver metastases in comparison to (68)Ga-DOTATOC PET. *Eur J Radiol* 2015; 84: 1593–1600
- [163] Schreiter NF et al. Evaluation of the potential of PET-MRI fusion for detection of liver metastases in patients with neuroendocrine tumors. *Eur Radiol* 2012; 22: 458–467
- [164] Juergens KU et al. Tumor staging using whole-body high-resolution 16-channel PET-CT: does additional low-dose chest CT in inspiration improve the detection of solitary pulmonary nodules? *Eur Radiol* 2006; 16: 1131–1137
- [165] Runge VM. Critical Questions Regarding Gadolinium Deposition in the Brain and Body After Injections of the Gadolinium-Based Contrast Agents, Safety, and Clinical Recommendations in Consideration of the EMA's Pharmacovigilance and Risk Assessment Committee Recommendation for Suspension of the Marketing Authorizations for 4 Linear Agents. *Invest Radiol* 2017; 52: 317–323
- [166] Zech CJ et al. Randomized multicentre trial of gadoxetic acid-enhanced MRI versus conventional MRI or CT in the staging of colorectal cancer liver metastases. *Br J Surg* 2014; 101: 613–621
- [167] Lowenthal D et al. Detection and characterisation of focal liver lesions in colorectal carcinoma patients: comparison of diffusion-weighted and Gd-EOB-DTPA enhanced MR imaging. *Eur Radiol* 2011; 21: 832–840
- [168] Farchione A et al. Evaluation of the Added Value of Diffusion-Weighted Imaging to Conventional Magnetic Resonance Imaging in Pancreatic Neuroendocrine Tumors and Comparison With 68Ga-DOTANOC Positron Emission Tomography/Computed Tomography. *Pancreas* 2016; 45: 345–354
- [169] Nielke MC, Bipat S, Stoker J. Diagnostic imaging of colorectal liver metastases with CT, MR imaging, FDG PET, and/or FDG PET/CT: a meta-analysis of prospective studies including patients who have not previously undergone treatment. *Radiology* 2010; 257: 674–684
- [170] Luersen GF et al. Evaluation of Magnetic Resonance (MR) Biomarkers for Assessment of Response With Response Evaluation Criteria in Solid Tumors: Comparison of the Measurements of Neuroendocrine Tumor Liver Metastases (NETLM) With Various MR Sequences and at Multiple Phases of Contrast Administration. *J Comput Assist Tomogr* 2016; 40: 717–722



- [171] Dromain C et al. Detection of liver metastases from endocrine tumors: a prospective comparison of somatostatin receptor scintigraphy, computed tomography, and magnetic resonance imaging. *Journal of Clinical Oncology: Official Journal of the American Society of Clinical Oncology* 2005; 23: 70–78
- [172] d'Assignies G et al. High sensitivity of diffusion-weighted MR imaging for the detection of liver metastases from neuroendocrine tumors: comparison with T2-weighted and dynamic gadolinium-enhanced MR imaging. *Radiology* 2013; 268: 390–399
- [173] Baur AD et al. Maximizing Information From Routine Staging Computed Tomography in Functional Neuroendocrine Neoplasms: Are There Findings Indicating the Presence of Carcinoid Heart Disease? *J Comput Assist Tomogr* 2016; 40: 277–282
- [174] Rodriguez Laval V et al. Mesenteric Fibrosis in Midgut Neuroendocrine Tumors: Functionality and Radiological Features. *Neuroendocrinology* 2018; 106: 139–147
- [175] Naswa N et al. (6)(8)Ga-DOTANOC PET/CT in patients with carcinoma of unknown primary of neuroendocrine origin. *Clin Nucl Med* 2012; 37: 245–251
- [176] Prasad V et al. Detection of unknown primary neuroendocrine tumours (CUP-NET) using (68)Ga-DOTA-NOC receptor PET/CT. *Eur J Nucl Med Mol Imaging* 2010; 37: 67–77
- [177] Moller AK et al. 18F-FDG PET/CT as a diagnostic tool in patients with extracervical carcinoma of unknown primary site: a literature review. *Oncologist* 2011; 16: 445–451
- [178] Kwee TC et al. FDG PET/CT in carcinoma of unknown primary. *Eur J Nucl Med Mol Imaging* 2010; 37: 635–644
- [179] Seve P et al. The role of 2-deoxy-2-[F-18]fluoro-D-glucose positron emission tomography in disseminated carcinoma of unknown primary site. *Cancer* 2007; 109: 292–299
- [180] Knigge U et al. ENETS Consensus Recommendations for the Standards of Care in Neuroendocrine Neoplasms: Follow-Up and Documentation. *Neuroendocrinology* 2017; 105: 310–319
- [181] Murray SE et al. Postoperative surveillance of small appendiceal carcinoid tumors. *Am J Surg* 2014; 207: 342–345 discussion 345.
- [182] Pape UF et al. ENETS Consensus Guidelines for Neuroendocrine Neoplasms of the Appendix (Excluding Goblet Cell Carcinomas). *Neuroendocrinology* 2016; 103: 144–152
- [183] Boudreaux JP et al. The NANETS consensus guideline for the diagnosis and management of neuroendocrine tumors: well-differentiated neuroendocrine tumors of the Jejunum, Ileum, Appendix, and Cecum. *Pancreas* 2010; 39: 753–766
- [184] Kulke MH et al. Neuroendocrine tumors, version 1.2015. *J Natl Compr Canc Netw* 2015; 13: 78–108
- [185] Strosberg JR et al. Relapse-free survival in patients with nonmetastatic, surgically resected pancreatic neuroendocrine tumors: an analysis of the AJCC and ENETS staging classifications. *Ann Surg* 2012; 256: 321–325
- [186] Boninsegna L et al. Malignant pancreatic neuroendocrine tumour: lymph node ratio and Ki67 are predictors of recurrence after curative resections. *Eur J Cancer* 2012; 48: 1608–1615
- [187] Casadei R et al. Are there prognostic factors related to recurrence in pancreatic endocrine tumors? *Pancreatol* 2010; 10: 33–38
- [188] Kim SJ et al. Clinical course of neuroendocrine tumors with different origins (the pancreas, gastrointestinal tract, and lung). *Am J Clin Oncol* 2012; 35: 549–556
- [189] Tsutsumi K et al. Analysis of risk factors for recurrence after curative resection of well-differentiated pancreatic neuroendocrine tumors based on the new grading classification. *J Hepatobiliary Pancreat Sci* 2014; 21: 418–425
- [190] Strosberg JR et al. The North American Neuroendocrine Tumor Society Consensus Guidelines for Surveillance and Medical Management of Midgut Neuroendocrine Tumors. *Pancreas* 2017; 46: 707–714
- [191] Shigematsu Y et al. Recurrence 30 Years after Surgical Resection of a Localized Rectal Neuroendocrine Tumor. *Intern Med* 2017; 56: 1521–1525
- [192] Thakker RV. Multiple endocrine neoplasia type 1 (MEN1) and type 4 (MEN4). *Mol Cell Endocrinol* 2014; 386: 2–15
- [193] Binderup T et al. 18F-fluorodeoxyglucose positron emission tomography predicts survival of patients with neuroendocrine tumors. *Clinical Cancer Research: An Official Journal of the American Association for Cancer Research* 2010; 16: 978–985
- [194] Zhong DD, Shao LM, Cai JT. Endoscopic mucosal resection vs endoscopic submucosal dissection for rectal carcinoid tumours: a systematic review and meta-analysis. *Colorectal Dis* 2013; 15: 283–291
- [195] Yang DH et al. Cap-assisted EMR for rectal neuroendocrine tumors: comparisons with conventional EMR and endoscopic submucosal dissection (with videos). *Gastrointest Endosc* 2016; 83: 1015–1022 quiz 1023- e6.
- [196] Zhou X et al. Endoscopic resection therapies for rectal neuroendocrine tumors: a systematic review and meta-analysis. *J Gastroenterol Hepatol* 2014; 29: 259–268
- [197] Cheung DY et al. Circumferential submucosal incision prior to endoscopic mucosal resection provides comparable clinical outcomes to submucosal dissection for well-differentiated neuroendocrine tumors of the rectum. *Surg Endosc* 2015; 29: 1500–1505
- [198] Sarker S et al. Over-the-scope clip-assisted method for resection of full-thickness submucosal lesions of the gastrointestinal tract. *Endoscopy* 2014; 46: 758–761
- [199] Grauer M et al. Resection of rectal carcinoids with the newly introduced endoscopic full-thickness resection device. *Endoscopy* 2016; 48 (Suppl. 1): E123–E124
- [200] Uygun A et al. Long-term results of endoscopic resection for type I gastric neuroendocrine tumors. *J Surg Oncol* 2014; 109: 71–74
- [201] Hopper AD et al. En-bloc resection of multiple type 1 gastric carcinoid tumors by endoscopic multi-band mucosectomy. *J Gastroenterol Hepatol* 2009; 24: 1516–1521
- [202] Chen WF et al. Clinical impact of endoscopic submucosal dissection for gastric neuroendocrine tumors: a retrospective study from mainland China. *ScientificWorldJournal* 2012; 869769
- [203] Li QL et al. Endoscopic submucosal dissection for foregut neuroendocrine tumors: an initial study. *World J Gastroenterol* 2012; 18: 5799–5806
- [204] Sato Y et al. Usefulness of endoscopic submucosal dissection for type I gastric carcinoid tumors compared with endoscopic mucosal resection. *Hepatogastroenterology* 2013; 60: 1524–1529
- [205] Scheerer F, Schmitt W. Non-functional duodenal neuroendocrine neoplasia in the proximal duodenum—case reports and proposal for a “high-risk-/low-risk-concept” in the decision for local endoscopic therapy. *Z Gastroenterol* 2013; 51: 1240–1250
- [206] Yokoyama S et al. Endoscopic resection of duodenal bulb neuroendocrine tumor larger than 10 mm in diameter. *BMC Gastroenterol* 2011; 11: 67
- [207] Neumann H et al. Resection of carcinoids in the duodenal bulb using the band ligation technique with the Duetto mucosectomy device. *Endoscopy* 2013; 45: Suppl 2 UCTN: E365–E366
- [208] Otaki Y et al. Endoscopic mucosal resection with circumferential mucosal incision of duodenal carcinoid tumors. *World J Gastrointest Endosc* 2013; 5: 197–200
- [209] Suzuki S et al. Endoscopic submucosal dissection (ESD) for gastrointestinal carcinoid tumors. *Surg Endosc* 2012; 26: 759–763

- [210] Matsumoto S, Miyatani H, Yoshida Y. Endoscopic submucosal dissection for duodenal tumors: a single-center experience. *Endoscopy* 2013; 45: 136–137
- [211] Kim GH et al. Endoscopic resection for duodenal carcinoid tumors: a multicenter, retrospective study. *J Gastroenterol Hepatol* 2014; 29: 318–324
- [212] Kloppel G, Scherubl H. Neuroendocrine tumors of the stomach. Risk stratification and therapy. *Pathologie* 2010; 31: 182–187
- [213] Ruzsiewicz P et al. Well-differentiated gastric tumors/carcinomas. *Neuroendocrinology* 2006; 84: 158–164
- [214] Grozinsky-Glasberg S et al. Metastatic type 1 gastric carcinoid: a real threat or just a myth? *World J Gastroenterol* 2013; 19: 8687–8695
- [215] O'Toole D, Delle Fave G, Jensen RT. Gastric and duodenal neuroendocrine tumours. *Best Pract Res Clin Gastroenterol* 2012; 26: 719–735
- [216] Scherubl H et al. Management of early gastrointestinal neuroendocrine neoplasms. *World J Gastrointest Endosc* 2011; 3: 133–139
- [217] Kulke MH et al. NANETS treatment guidelines: well-differentiated neuroendocrine tumors of the stomach and pancreas. *Pancreas* 2010; 39: 735–752
- [218] Scherubl H, Faiss S, Zeitz M. Neuroendocrine tumors of the gastrointestinal tract—diagnosis and therapy. *Dtsch Med Wochenschr* 2003; 128 (Suppl. 2): 81–83
- [219] Gladly RA et al. Defining surgical indications for type I gastric carcinoid tumor. *Ann Surg Oncol* 2009; 16: 3154–3160
- [220] Landry CS et al. A proposed staging system for gastric carcinoid tumors based on an analysis of 1,543 patients. *Ann Surg Oncol* 2009; 16: 51–60
- [221] Kwon YH et al. Long-term follow up of endoscopic resection for type 3 gastric NET. *World J Gastroenterol* 2013; 19: 8703–8708
- [222] Lawrence B et al. A clinical perspective on gastric neuroendocrine neoplasia. *Curr Gastroenterol Rep* 2011; 13: 101–109
- [223] Scherubl H et al. Neuroendocrine tumors of the small bowels are on the rise: Early aspects and management. *World J Gastrointest Endosc* 2010; 2: 325–334
- [224] Scherubl H et al. Neuroendocrine tumors of the small bowels are on the rise: early tumors and their management. *Z Gastroenterol* 2010; 48: 406–413
- [225] Kim SH et al. Endoscopic treatment of duodenal neuroendocrine tumors. *Clin Endosc* 2013; 46: 656–661
- [226] Kachare SD et al. A modified duodenal neuroendocrine tumor staging schema better defines the risk of lymph node metastasis and disease-free survival. *Am Surg* 2014; 80: 821–826
- [227] Randle RW et al. Clinical outcomes for neuroendocrine tumors of the duodenum and ampulla of Vater: a population-based study. *J Gastrointest Surg* 2014; 18: 354–362
- [228] Soga J. Endocrinocarcinomas (carcinoids and their variants) of the duodenum. An evaluation of 927 cases. *J Exp Clin Cancer Res* 2003; 22: 349–363
- [229] Mekhjian HS, O'Dorisio TM. VIPoma syndrome. *Semin Oncol* 1987; 14: 282–291
- [230] O'Dorisio TM, Mekhjian HS, Gaginnella TS. Medical therapy of VIPomas. *Endocrinol Metab Clin North Am* 1989; 18: 545–556
- [231] Makis W et al. Glucagonoma Pancreatic Neuroendocrine Tumor Treated With <sup>177</sup>Lu DOTATATE Induction and Maintenance Peptide Receptor Radionuclide Therapy. *Clin Nucl Med* 2015; 40: 877–879
- [232] Park SJ et al. Endoscopic resection as a possible radical treatment for duodenal gangliocytic paraganglioma: a report of four cases. *Korean J Gastroenterol* 2014; 63: 114–119
- [233] Vanoli A et al. Four Neuroendocrine Tumor Types and Neuroendocrine Carcinoma of the Duodenum: Analysis of 203 Cases. *Neuroendocrinology* 2017; 104: 112–125
- [234] Min BH et al. Management strategy for small duodenal carcinoid tumors: does conservative management with close follow-up represent an alternative to endoscopic treatment? *Digestion* 2013; 87: 247–253
- [235] Cheng CL et al. Endoscopic snare papillectomy for tumors of the duodenal papillae. *Gastrointest Endosc* 2004; 60: 757–764
- [236] Hatzitheoklitos E et al. Carcinoid of the ampulla of Vater. Clinical characteristics and morphologic features. *Cancer* 1994; 73: 1580–1588
- [237] Will U et al. Endoscopic papillectomy: data of a prospective observational study. *World J Gastroenterol* 2013; 19: 4316–4324
- [238] Albores-Saavedra J et al. Cancers of the ampulla of vater: demographics, morphology, and survival based on 5,625 cases from the SEER program. *J Surg Oncol* 2009; 100: 598–605
- [239] Stamm B, Hedinger CE, Saremaslani P. Duodenal and ampullary carcinoid tumors. A report of 12 cases with pathological characteristics, polypeptide content and relation to the MEN I syndrome and von Recklinghausen's disease (neurofibromatosis). *Virchows Arch A Pathol Anat Histopathol* 1986; 408: 475–489
- [240] Makhlof HR, Burke AP, Sobin LH. Carcinoid tumors of the ampulla of Vater: a comparison with duodenal carcinoid tumors. *Cancer* 1999; 85: 1241–1249
- [241] Albores-Saavedra J et al. Carcinoids and high-grade neuroendocrine carcinomas of the ampulla of vater: a comparative analysis of 139 cases from the surveillance, epidemiology, and end results program – a population based study. *Arch Pathol Lab Med* 2010; 134: 1692–1696
- [242] De Palma GD et al. Endocrine carcinoma of the major papilla: report of two cases and review of the literature. *Surg Oncol* 2010; 19: 235–242
- [243] Odabasi M et al. Treatment of ampullary neuroendocrine tumor by endoscopic snare papillectomy. *Am J Case Rep* 2013; 14: 439–443
- [244] Ito K et al. Preoperative evaluation of ampullary neoplasm with EUS and transpapillary intraductal US: a prospective and histopathologically controlled study. *Gastrointest Endosc* 2007; 66: 740–747
- [245] Modlin IM et al. A three-decade analysis of 3,911 small intestinal neuroendocrine tumors: the rapid pace of no progress. *Am J Gastroenterol* 2007; 102: 1464–1473
- [246] Yao JC et al. One hundred years after “carcinoid”: epidemiology of and prognostic factors for neuroendocrine tumors in 35,825 cases in the United States. *J Clin Oncol* 2008; 26: 3063–3072
- [247] Bailey AA et al. Diagnosis and outcome of small bowel tumors found by capsule endoscopy: a three-center Australian experience. *Am J Gastroenterol* 2006; 101: 2237–2243
- [248] Johanssen S et al. The yield of wireless capsule endoscopy in the detection of neuroendocrine tumors in comparison with CT enteroclysis. *Gastrointest Endosc* 2006; 63: 660–665
- [249] Bellutti M et al. Detection of neuroendocrine tumors of the small bowel by double balloon enteroscopy. *Dig Dis Sci* 2009; 54: 1050–1058
- [250] van Tuyl SA et al. Detection of small-bowel neuroendocrine tumors by video capsule endoscopy. *Gastrointest Endosc* 2006; 64: 66–72
- [251] Al Natour RH et al. Tumor size and depth predict rate of lymph node metastasis in colon carcinoids and can be used to select patients for endoscopic resection. *J Gastrointest Surg* 2012; 16: 595–602
- [252] Pulitzer M et al. Microcarcinoids in large intestinal adenomas. *Am J Surg Pathol* 2006; 30: 1531–1536
- [253] Lin J et al. Composite intestinal adenoma-microcarcinoid. *Am J Surg Pathol* 2012; 36: 292–295
- [254] Salaria SN et al. Composite intestinal adenoma-microcarcinoid clues to diagnosing an under-recognized mimic of invasive adenocarcinoma. *J Clin Pathol* 2013; 66: 302–306
- [255] Scherubl H. Rectal carcinoids are on the rise: early detection by screening endoscopy. *Endoscopy* 2009; 41: 162–165

- [256] Scherubl H et al. Clinically detected gastroenteropancreatic neuroendocrine tumors are on the rise: epidemiological changes in Germany. *World J Gastroenterol* 2013; 19: 9012–9019
- [257] de Mestier L et al. Updating the management of patients with rectal neuroendocrine tumors. *Endoscopy* 2013; 45: 1039–1046
- [258] He L, Deng T, Luo H. Efficacy and safety of endoscopic resection therapies for rectal carcinoid tumors: a meta-analysis. *Yonsei Med J* 2015; 56: 72–81
- [259] Jeon JH et al. Endoscopic resection yields reliable outcomes for small rectal neuroendocrine tumors. *Dig Endosc* 2014; 26: 556–563
- [260] Kasuga A et al. Treatment strategy for rectal carcinoids: a clinicopathological analysis of 229 cases at a single cancer institution. *J Gastroenterol Hepatol* 2012; 27: 1801–1807
- [261] Kim GU et al. Clinical outcomes of rectal neuroendocrine tumors  $\leq$  10 mm following endoscopic resection. *Endoscopy* 2013; 45: 1018–1023
- [262] Nakamura K et al. Short- and long-term outcomes of endoscopic resection of rectal neuroendocrine tumours: analyses according to the WHO 2010 classification. *Scand J Gastroenterol* 2016; 51: 448–455
- [263] Soga J. Early-stage carcinoids of the gastrointestinal tract: an analysis of 1914 reported cases. *Cancer* 2005; 103: 1587–1595
- [264] McDermott FD et al. Rectal carcinoids: a systematic review. *Surg Endosc* 2014; 28: 2020–2026
- [265] Eick J et al. Rectal neuroendocrine tumors: endoscopic therapy. *Chirurg* 2016; 87: 288–291
- [266] Lee SP et al. The effect of preceding biopsy on complete endoscopic resection in rectal carcinoid tumor. *J Korean Med Sci* 2014; 29: 512–518
- [267] Scherubl H, de Mestier L, Cadiot G. Therapy of rectal carcinoids of 11 to 19 mm: a matter of debate. *Gastrointest Endosc* 2014; 80: 532–533
- [268] Ramage JK et al. ENETS Consensus Guidelines Update for Colorectal Neuroendocrine Neoplasms. *Neuroendocrinology* 2016; 103: 139–143
- [269] Jurgensen C et al. EUS-guided alcohol ablation of an insulinoma. *Gastrointest Endosc* 2006; 63: 1059–1062
- [270] Lee MJ et al. Successful endoscopic ultrasound-guided ethanol ablation of multiple insulinomas accompanied with multiple endocrine neoplasia type 1. *Intern Med J* 2013; 43: 948–950
- [271] Levy MJ et al. US-guided ethanol ablation of insulinomas: a new treatment option. *Gastrointest Endosc* 2012; 75: 200–206
- [272] Bacchetti S et al. Curative versus palliative surgical resection of liver metastases in patients with neuroendocrine tumors: a meta-analysis of observational studies. *Gland Surg* 2014; 3: 243–251
- [273] Lesurtel M et al. When should a liver resection be performed in patients with liver metastases from neuroendocrine tumours? A systematic review with practice recommendations. *HPB (Oxford)* 2015; 17: 17–22
- [274] Yuan CH et al. Meta-analysis of Liver Resection Versus Nonsurgical Treatments for Pancreatic Neuroendocrine Tumors with Liver Metastases. *Ann Surg Oncol* 2016; 23: 244–249
- [275] Grandhi MS, Lafaro KJ, Pawlik TM. Role of Locoregional and Systemic Approaches for the Treatment of Patients with Metastatic Neuroendocrine Tumors. *J Gastrointest Surg* 2015; 19: 2273–2282
- [276] Mayo SC et al. Surgical management of hepatic neuroendocrine tumor metastasis: results from an international multi-institutional analysis. *Ann Surg Oncol* 2010; 17: 3129–3136
- [277] Watzka FM et al. Surgical therapy of neuroendocrine neoplasm with hepatic metastasis: patient selection and prognosis. *Langenbecks Arch Surg* 2015; 400: 349–358
- [278] Norlen O et al. Outcome after resection and radiofrequency ablation of liver metastases from small intestinal neuroendocrine tumours. *Br J Surg* 2013; 100: 1505–1514
- [279] Osborne DA et al. Improved outcome with cytoreduction versus embolization for symptomatic hepatic metastases of carcinoid and neuroendocrine tumors. *Ann Surg Oncol* 2006; 13: 572–581
- [280] Du S et al. Aggressive Locoregional Treatment Improves the Outcome of Liver Metastases from Grade 3 Gastroenteropancreatic Neuroendocrine Tumors. *Medicine (Baltimore)* 2015; 94: e1429
- [281] Bartlett EK et al. Surgery for metastatic neuroendocrine tumors with occult primaries. *J Surg Res* 2013; 184: 221–227
- [282] Frilling A et al. Recommendations for management of patients with neuroendocrine liver metastases. *Lancet Oncol* 2014; 15: e8–e21
- [283] Partelli S et al. ENETS Consensus Guidelines for Standard of Care in Neuroendocrine Tumours: Surgery for Small Intestinal and Pancreatic Neuroendocrine Tumours. *Neuroendocrinology* 2017; 105: 255–265
- [284] Frilling A et al. Treatment of liver metastases from neuroendocrine tumours in relation to the extent of hepatic disease. *Br J Surg* 2009; 96: 175–184
- [285] Bowers KA et al. Feasibility study of two-stage hepatectomy for bilobar liver metastases. *Am J Surg* 2012; 203: 691–697
- [286] Stoeltzing O et al. Staged surgery with neoadjuvant 90Y-DOTATOC therapy for down-sizing synchronous bilobular hepatic metastases from a neuroendocrine pancreatic tumor. *Langenbecks Arch Surg* 2010; 395: 185–192
- [287] Gaujoux S et al. Synchronous resection of primary and liver metastases for neuroendocrine tumors. *Ann Surg Oncol* 2012; 19: 4270–4277
- [288] Norlen O et al. Long-term results of surgery for small intestinal neuroendocrine tumors at a tertiary referral center. *World J Surg* 2012; 36: 1419–1431
- [289] Keutgen XM, Nilubol N, Kebebew E. Malignant-functioning neuroendocrine tumors of the pancreas: A survival analysis. *Surgery* 2016; 159: 1382–1389
- [290] Le Treut YP et al. Liver transplantation for neuroendocrine tumors in Europe—results and trends in patient selection: a 213-case European liver transplant registry study. *Ann Surg* 2013; 257: 807–815
- [291] Norlen O et al. Indication for liver transplantation in young patients with small intestinal NETs is rare? *World J Surg* 2014; 38: 742–747
- [292] Elias D et al. Neuroendocrine carcinomas: optimal surgery of peritoneal metastases (and associated intra-abdominal metastases). *Surgery* 2014; 155: 5–12
- [293] Begum N et al. Diagnostics and therapy for neuroendocrine neoplasia of an unknown primary – a plea for open exploration. *Zentralbl Chir* 2014; 139: 284–291
- [294] Begum N et al. CUP Syndrome in Neuroendocrine Neoplasia: Analysis of Risk Factors and Impact of Surgical Intervention. *World J Surg* 2015; 39: 1443–1451
- [295] Borch K et al. Gastric carcinoids: biologic behavior and prognosis after differentiated treatment in relation to type. *Ann Surg* 2005; 242: 64–73
- [296] Basuroy R et al. Review article: the investigation and management of gastric neuroendocrine tumours. *Aliment Pharmacol Ther* 2014; 39: 1071–1084
- [297] Partelli S et al. GEP-NETS update: a review on surgery of gastro-enteropancreatic neuroendocrine tumors. *Eur J Endocrinol* 2014; 171: R153–R162
- [298] Ozao-Choy J et al. Laparoscopic antrectomy for the treatment of type I gastric carcinoid tumors. *J Surg Res* 2010; 162: 22–25
- [299] Modlin IM, Lye KD, Kidd M. A 5-decade analysis of 13,715 carcinoid tumors. *Cancer* 2003; 97: 934–959
- [300] Tomassetti P et al. Treatment of type II gastric carcinoid tumors with somatostatin analogues. *N Engl J Med* 2000; 343: 551–554
- [301] Norton JA et al. Does the use of routine duodenotomy (DUODX) affect rate of cure, development of liver metastases, or survival in patients

- with Zollinger-Ellison syndrome? *Ann Surg* 2004; 239: 617–625 discussion 626.
- [302] Fitzgerald TL et al. Increasing incidence of duodenal neuroendocrine tumors: Incidental discovery of indolent disease? *Surgery* 2015; 158: 466–471
- [303] Osera S et al. Endoscopic submucosal resection with a ligation device for the treatment of duodenal neuroendocrine tumors. *Surg Endosc* 2016; 30: 3928–3932
- [304] Shroff SR et al. Efficacy of Endoscopic Mucosal Resection for Management of Small Duodenal Neuroendocrine Tumors. *Surg Laparosc Endosc Percutan Tech* 2015; 25: e134–e139
- [305] Rosentraeger MJ et al. Syndromic versus non-syndromic sporadic gastrin-producing neuroendocrine tumors of the duodenum: comparison of pathological features and biological behavior. *Virchows Arch* 2016; 468: 277–287
- [306] Fischer L, Mehrabi A, Buchler MW. [Neuroendocrine tumors of the duodenum and pancreas. Surgical strategy]. *Chirurg* 2011; 82: 583–590
- [307] Ambrose T et al. Case report: recurrent acute pancreatitis secondary to papillary somatostatinoma—a new association. *Pancreatology* 2013; 13: 186–188
- [308] Beger HG, Mayer B, Rau BM. Parenchyma-Sparing, Limited Pancreatic Head Resection for Benign Tumors and Low-Risk Periampullary Cancer—a Systematic Review. *J Gastrointest Surg* 2016; 20: 206–217
- [309] Jang SK et al. Differenzial diagnosis of pancreatic cancer from other solid tumours arising from the periampullary area on MDCT. *Eur Radiol* 2015; 25: 2880–2888
- [310] Dumitrascu T et al. Neuroendocrine tumours of the ampulla of Vater: clinico-pathological features, surgical approach and assessment of prognosis. *Langenbecks Arch Surg* 2012; 397: 933–943
- [311] Bartsch DK et al. Impact of lymphadenectomy on survival after surgery for sporadic gastrinoma. *Br J Surg* 2012; 99: 1234–1240
- [312] Hill JS et al. Pancreatic neuroendocrine tumors: the impact of surgical resection on survival. *Cancer* 2009; 115: 741–751
- [313] Bettini R et al. Tumor size correlates with malignancy in nonfunctioning pancreatic endocrine tumor. *Surgery* 2011; 150: 75–82
- [314] Gaujoux S et al. Observational study of natural history of small sporadic nonfunctioning pancreatic neuroendocrine tumors. *J Clin Endocrinol Metab* 2013; 98: 4784–4789
- [315] Fernandez-Cruz L et al. Is laparoscopic resection adequate in patients with neuroendocrine pancreatic tumors? *World J Surg* 2008; 32: 904–917
- [316] Falconi M et al. Parenchyma-preserving resections for small non-functioning pancreatic endocrine tumors. *Ann Surg Oncol* 2010; 17: 1621–1627
- [317] Starke A et al. Malignant metastatic insulinoma-postoperative treatment and follow-up. *World J Surg* 2005; 29: 789–793
- [318] Won JG et al. Clinical features and morphological characterization of 10 patients with noninsulinoma pancreatogenous hypoglycaemia syndrome (NIPHS). *Clin Endocrinol (Oxf)* 2006; 65: 566–578
- [319] Ocal G et al. Clinical characteristics of recessive and dominant congenital hyperinsulinism due to mutation(s) in the *ABCC8 / KCNJ11* genes encoding the ATP-sensitive potassium channel in the pancreatic beta cell. *J Pediatr Endocrinol Metab* 2011; 24: 1019–1023
- [320] Mehrabi A et al. A systematic review of localization, surgical treatment options, and outcome of insulinoma. *Pancreas* 2014; 43: 675–686
- [321] Drymoussis P et al. Laparoscopic versus open pancreas resection for pancreatic neuroendocrine tumours: a systematic review and meta-analysis. *HPB (Oxford)* 2014; 16: 397–406
- [322] Su AP et al. Is laparoscopic approach for pancreatic insulinomas safe? Results of a systematic review and meta-analysis. *J Surg Res* 2014; 186: 126–134
- [323] Iacobone M, Citton M, Nitti D. Laparoscopic distal pancreatectomy: up-to-date and literature review. *World J Gastroenterol* 2012; 18: 5329–5337
- [324] Xourafas D et al. Distal pancreatic resection for neuroendocrine tumors: is laparoscopic really better than open? *J Gastrointest Surg* 2015; 19: 831–840
- [325] Sudo T et al. Middle pancreatectomy with pancreaticogastrostomy: a technique, operative outcomes, and long-term pancreatic function. *J Surg Oncol* 2010; 101: 61–65
- [326] Du ZY et al. Middle segmental pancreatectomy: a safe and organ-preserving option for benign and low-grade malignant lesions. *World J Gastroenterol* 2013; 19: 1458–1465
- [327] Starke A et al. Islet hyperplasia in adults: challenge to preoperatively diagnose non-insulinoma pancreatogenic hypoglycemia syndrome. *World J Surg* 2006; 30: 670–679
- [328] Tseng LM et al. The role of intra-arterial calcium stimulation test with hepatic venous sampling (IACS) in the management of occult insulinomas. *Ann Surg Oncol* 2007; 14: 2121–2127
- [329] Gimm O et al. Intra-operative quick insulin assay to confirm complete resection of insulinomas guided by selective arterial calcium injection (SACI). *Langenbecks Arch Surg* 2007; 392: 679–684
- [330] Norton JA et al. Surgery to cure the Zollinger-Ellison syndrome. *N Engl J Med* 1999; 341: 635–644
- [331] Norton JA et al. Surgery increases survival in patients with gastrinoma. *Ann Surg* 2006; 244: 410–419
- [332] Fraker DL et al. Surgery in Zollinger-Ellison syndrome alters the natural history of gastrinoma. *Ann Surg* 1994; 220: 320–328 discussion 328–330
- [333] Fendrich V et al. Surgical management of pancreatic endocrine tumors. *Nat Rev Clin Oncol* 2009; 6: 419–428
- [334] Lorenz K, Dralle H. Surgical treatment of sporadic gastrinoma. *Wien Klin Wochenschr* 2007; 119: 597–601
- [335] Norton JA, Jensen RT. Resolved and unresolved controversies in the surgical management of patients with Zollinger-Ellison syndrome. *Ann Surg* 2004; 240: 757–773
- [336] Tonelli F et al. Pancreatectomy in multiple endocrine neoplasia type 1-related gastrinomas and pancreatic endocrine neoplasias. *Ann Surg* 2006; 244: 61–70
- [337] Sugg SL et al. A prospective study of intraoperative methods to diagnose and resect duodenal gastrinomas. *Ann Surg* 1993; 218: 138–144
- [338] Morrow EH, Norton JA. Surgical management of Zollinger-Ellison syndrome; state of the art. *Surg Clin North Am* 2009; 89: 1091–1103
- [339] Norton JA et al. Possible primary lymph node gastrinoma: occurrence, natural history, and predictive factors: a prospective study. *Ann Surg* 2003; 237: 650–657 discussion 657–965
- [340] Norton JA, Jensen RT. Role of surgery in Zollinger-Ellison syndrome. *J Am Coll Surg* 2007; 205 (Suppl. 4): S34–S37
- [341] Kisker O et al. Localization, malignant potential, and surgical management of gastrinomas. *World J Surg* 1998; 22: 651–657 discussion 657–658
- [342] Jann H et al. Neuroendocrine tumors of midgut and hindgut origin: tumor-node-metastasis classification determines clinical outcome. *Cancer* 2011; 117: 3332–3341
- [343] Habbe N et al. Outcome of surgery for ileojejunal neuroendocrine tumors. *Surg Today* 2013; 43: 1168–1174
- [344] Landry CS et al. Resection of at-risk mesenteric lymph nodes is associated with improved survival in patients with small bowel neuroendocrine tumors. *World J Surg* 2013; 37: 1695–1700
- [345] Kim MK et al. Prognostic significance of lymph node metastases in small intestinal neuroendocrine tumors. *Neuroendocrinology* 2015; 101: 58–65



- [346] Figueiredo MN et al. Surgery for small-bowel neuroendocrine tumors: is there any benefit of the laparoscopic approach? *Surg Endosc* 2014; 28: 1720–1726
- [347] Han SL et al. Surgically treated primary malignant tumor of small bowel: a clinical analysis. *World J Gastroenterol* 2010; 16: 1527–1532
- [348] Schindl M et al. Treatment of small intestinal neuroendocrine tumors: is an extended multimodal approach justified? *World J Surg* 2002; 26: 976–984
- [349] Givi B et al. Operative resection of primary carcinoid neoplasms in patients with liver metastases yields significantly better survival. *Surgery* 2006; 140: 891–897 discussion 897–889
- [350] Ahmed A et al. Midgut neuroendocrine tumours with liver metastases: results of the UKINETS study. *Endocr Relat Cancer* 2009; 16: 885–894
- [351] Strosberg J, Gardner N, Kvols L. Survival and prognostic factor analysis of 146 metastatic neuroendocrine tumors of the mid-gut. *Neuroendocrinology* 2009; 89: 471–476
- [352] Griniatsos J, Michail O. Appendiceal neuroendocrine tumors: Recent insights and clinical implications. *World J Gastrointest Oncol* 2010; 2: 192–196
- [353] Kleiman DA et al. Features Associated With Metastases Among Well-Differentiated Neuroendocrine (Carcinoid) Tumors of the Appendix: The Significance of Small Vessel Invasion in Addition to Size. *Dis Colon Rectum* 2015; 58: 1137–1143
- [354] Rossi RE et al. Goblet cell appendiceal tumors—management dilemmas and long-term outcomes. *Surg Oncol* 2015; 24: 47–53
- [355] Boxberger N et al. Neuroendocrine tumors of the appendix in children and adolescents. *Pediatr Blood Cancer* 2013; 60: 65–70
- [356] Pahlavan PS, Kanthan R. Goblet cell carcinoid of the appendix. *World J Surg Oncol* 2005; 3: 36
- [357] Lamarca A et al. Appendiceal Goblet Cell Carcinoids: Management Considerations from a Reference Peritoneal Tumour Service Centre and ENETS Centre of Excellence. *Neuroendocrinology* 2016; 103: 500–517
- [358] Rosenberg JM, Welch JP. Carcinoid tumors of the colon. A study of 72 patients. *Am J Surg* 1985; 149: 775–779
- [359] Gustafsson BI et al. Uncommon cancers of the small intestine, appendix and colon: an analysis of SEER 1973–2004, and current diagnosis and therapy. *Int J Oncol* 2008; 33: 1121–1131
- [360] Smith JD et al. A retrospective review of 126 high-grade neuroendocrine carcinomas of the colon and rectum. *Ann Surg Oncol* 2014; 21: 2956–2962
- [361] Shafiqat H et al. Survival of patients with neuroendocrine carcinoma of the colon and rectum: a population-based analysis. *Dis Colon Rectum* 2015; 58: 294–303
- [362] Shigeta K et al. Long-term outcome of patients with locally resected high- and low-risk rectal carcinoid tumors. *J Gastrointest Surg* 2014; 18: 768–773
- [363] Sekiguchi M et al. Excellent prognosis following endoscopic resection of patients with rectal neuroendocrine tumors despite the frequent presence of lymphovascular invasion. *J Gastroenterol* 2015; 50: 1184–1189
- [364] Shields CJ, Tired E, Winter DC. Carcinoid tumors of the rectum: a multi-institutional international collaboration. *Ann Surg* 2010; 252: 750–755
- [365] Zhou X et al. Factors associated with lymph node metastasis in radically resected rectal carcinoids: a systematic review and meta-analysis. *J Gastrointest Surg* 2013; 17: 1689–1697
- [366] Sauven P et al. Anorectal carcinoid tumors. Is aggressive surgery warranted? *Ann Surg* 1990; 211: 67–71
- [367] Bonjer HJ et al. A randomized trial of laparoscopic versus open surgery for rectal cancer. *N Engl J Med* 2015; 372: 1324–1332
- [368] Brieu B et al. Radiochemotherapy Versus Surgery in Nonmetastatic Anorectal Neuroendocrine Carcinoma: A Multicenter Study by the Association des Gastro-Enterologues Oncologues. *Medicine (Baltimore)* 2015; 94: e1864
- [369] Gibril F et al. Prospective study of the natural history of gastrinoma in patients with MEN1: definition of an aggressive and a nonaggressive form. *J Clin Endocrinol Metab* 2001; 86: 5282–5293
- [370] Bartsch DK et al. Higher risk of aggressive pancreatic neuroendocrine tumors in MEN1 patients with MEN1 mutations affecting the CHES1 interacting MENIN domain. *J Clin Endocrinol Metab* 2014; 99: E2387–E2391
- [371] Lopez CL et al. Partial pancreaticoduodenectomy can provide cure for duodenal gastrinoma associated with multiple endocrine neoplasia type 1. *Ann Surg* 2013; 257: 308–314
- [372] Bartsch D, Albers M. Controversies in surgery for multiple endocrine neoplasia type 1-associated Zollinger–Ellison syndrome. *International Journal of Endocrine Oncology* 2015; 2: Nr. 4 30 Nov 2015. <https://doi.org/10.2217/ije.15.17>
- [373] Triponez F et al. Is surgery beneficial for MEN1 patients with small (< or = 2 cm), nonfunctioning pancreaticoduodenal endocrine tumor? An analysis of 65 patients from the GTE. *World J Surg* 2006; 30: 654–662 discussion 663–664
- [374] Kouvaraki MA et al. Management of pancreatic endocrine tumors in multiple endocrine neoplasia type 1. *World J Surg* 2006; 30: 643–653
- [375] Lopez CL et al. Long-term results of surgery for pancreatic neuroendocrine neoplasms in patients with MEN1. *Langenbecks Arch Surg* 2011; 396: 1187–1196
- [376] Partelli S et al. Active Surveillance versus Surgery of Nonfunctioning Pancreatic Neuroendocrine Neoplasms  $\leq$  2 cm in MEN1 Patients. *Neuroendocrinology* 2016; 103: 779–786
- [377] Lopez CL et al. Minimally Invasive Versus Open Pancreatic Surgery in Patients with Multiple Endocrine Neoplasia Type 1. *World J Surg* 2016; 40: 1729–1736
- [378] Goudet P et al. Gender-related differences in MEN1 lesion occurrence and diagnosis: a cohort study of 734 cases from the Groupe d'étude des Tumeurs Endocrines. *Eur J Endocrinol* 2011; 165: 97–105
- [379] Hanazaki K et al. Surgery for a gastroenteropancreatic neuroendocrine tumor (GEPNET) in multiple endocrine neoplasia type 1. *Surg Today* 2013; 43: 229–236
- [380] Bartsch DK et al. Enucleation and limited pancreatic resection provide long-term cure for insulinoma in multiple endocrine neoplasia type 1. *Neuroendocrinology* 2013; 98: 290–298
- [381] Goncalves TD et al. Penetrance of functioning and nonfunctioning pancreatic neuroendocrine tumors in multiple endocrine neoplasia type 1 in the second decade of life. *J Clin Endocrinol Metab* 2014; 99: E89–E96
- [382] Giudici F et al. Surgical management of insulinomas in multiple endocrine neoplasia type 1. *Pancreas* 2012; 41: 547–553
- [383] Akerstrom G, Stalberg P, Hellman P. Surgical management of pancreaticoduodenal tumors in multiple endocrine neoplasia syndrome type 1. *Clinics (Sao Paulo)* 2012; 67 (Suppl. 1): 173–178
- [384] Machado MC. Surgical treatment of pancreatic endocrine tumors in multiple endocrine neoplasia type 1. *Clinics (Sao Paulo)* 2012; 67 (Suppl. 1): 145–148
- [385] Barbier L et al. Impact of total pancreatectomy: short- and long-term assessment. *HPB (Oxford)* 2013; 15: 882–892
- [386] Pavel M et al. ENETS Consensus Guidelines Update for the Management of Distant Metastatic Disease of Intestinal, Pancreatic, Bronchial Neuroendocrine Neoplasms (NEN) and NEN of Unknown Primary Site. *Neuroendocrinology* 2016; 103: 172–185
- [387] Rinke A et al. Placebo-controlled, double-blind, prospective, randomized study on the effect of octreotide LAR in the control of tumor



- growth in patients with metastatic neuroendocrine midgut tumors: a report from the PROMID Study Group. *J Clin Oncol* 2009; 27: 4656–4663
- [388] Caplin ME et al. Lanreotide in metastatic enteropancreatic neuroendocrine tumors. *N Engl J Med* 2014; 371: 224–233
- [389] Rinke A et al. Placebo-Controlled, Double-Blind, Prospective, Randomized Study on the Effect of Octreotide LAR in the Control of Tumor Growth in Patients with Metastatic Neuroendocrine Midgut Tumors (PROMID): Results of Long-Term Survival. *Neuroendocrinology* 2017; 104: 26–32
- [390] Caplin ME et al. Anti-tumour effects of lanreotide for pancreatic and intestinal neuroendocrine tumours: the CLARINET open-label extension study. *Endocr Relat Cancer* 2016; 23: 191–199
- [391] Oberg K et al. Consensus report on the use of somatostatin analogs for the management of neuroendocrine tumors of the gastroenteropancreatic system. *Ann Oncol* 2004; 15: 966–973
- [392] Jann H et al. Impact of octreotide long-acting release on tumour growth control as a first-line treatment in neuroendocrine tumours of pancreatic origin. *Neuroendocrinology* 2013; 98: 137–143
- [393] Kwekkeboom DJ et al. Treatment with the radiolabeled somatostatin analog [177 Lu-DOTA 0, Tyr3]octreotate: toxicity, efficacy, and survival. *J Clin Oncol* 2008; 26: 2124–2130
- [394] Gupta S et al. Hepatic arterial embolization and chemoembolization for the treatment of patients with metastatic neuroendocrine tumors: variables affecting response rates and survival. *Cancer* 2005; 104: 1590–1602
- [395] Kouvaraki MA et al. Fluorouracil, doxorubicin, and streptozocin in the treatment of patients with locally advanced and metastatic pancreatic endocrine carcinomas. *J Clin Oncol* 2004; 22: 4762–4771
- [396] Saxena A et al. Factors predicting response and survival after yttrium-90 radioembolization of unresectable neuroendocrine tumor liver metastases: a critical appraisal of 48 cases. *Ann Surg* 2010; 251: 910–916
- [397] Modlin IM et al. Review article: somatostatin analogues in the treatment of gastroenteropancreatic neuroendocrine (carcinoid) tumours. *Aliment Pharmacol Ther* 2010; 31: 169–188
- [398] Susini C, Buscail L. Rationale for the use of somatostatin analogs as antitumor agents. *Ann Oncol* 2006; 17: 1733–1742
- [399] Yao JC et al. Phase III Prospective Randomized Comparison Trial of Depot Octreotide Plus Interferon Alfa-2b Versus Depot Octreotide Plus Bevacizumab in Patients With Advanced Carcinoid Tumors: SWOG S0518. *J Clin Oncol* 2017; 35: 1695–1703
- [400] Oberg K, Eriksson B. The role of interferons in the management of carcinoid tumors. *Acta Oncol* 1991; 30: 519–522
- [401] Eriksson B, Oberg K. An update of the medical treatment of malignant endocrine pancreatic tumors. *Acta Oncol* 1993; 32: 203–208
- [402] Faiss S et al. Prospective, randomized, multicenter trial on the anti-proliferative effect of lanreotide, interferon alfa, and their combination for therapy of metastatic neuroendocrine gastroenteropancreatic tumors—the International Lanreotide and Interferon Alfa Study Group. *J Clin Oncol* 2003; 21: 2689–2696
- [403] Dahan L et al. Phase III trial of chemotherapy using 5-fluorouracil and streptozotocin compared with interferon alpha for advanced carcinoid tumors: FNCLCC-FFCD 9710. *Endocr Relat Cancer* 2009; 16: 1351–1361
- [404] Arnold R et al. Octreotide versus octreotide plus interferon-alpha in endocrine gastroenteropancreatic tumors: a randomized trial. *Clin Gastroenterol Hepatol* 2005; 3: 761–771
- [405] Kölby L et al. Randomized clinical trial of the effect of interferon alpha on survival in patients with disseminated midgut carcinoid tumours. *Br J Surg* 2003; 90: 687–693
- [406] Pavel ME et al. Efficacy and tolerability of pegylated IFN-alpha in patients with neuroendocrine gastroenteropancreatic carcinomas. *J Interferon Cytokine Res* 2006; 26: 8–13
- [407] Kaemmerer D et al. Neoadjuvant peptide receptor radionuclide therapy for an inoperable neuroendocrine pancreatic tumor. *World J Gastroenterol* 2009; 15: 5867–5870
- [408] Barber TW et al. The potential for induction peptide receptor chemoradionuclide therapy to render inoperable pancreatic and duodenal neuroendocrine tumours resectable. *Eur J Surg Oncol* 2012; 38: 64–71
- [409] Devata S, Kim EJ. Neoadjuvant chemotherapy with capecitabine and temozolomide for unresectable pancreatic neuroendocrine tumor. *Case Rep Oncol* 2012; 5: 622–626
- [410] van Vliet EI et al. Neoadjuvant Treatment of Nonfunctioning Pancreatic Neuroendocrine Tumors with [177Lu-DOTA0, Tyr3]Octreotate. *J Nucl Med* 2015; 56: 1647–1653
- [411] Moertel CG, Hanley JA, Johnson LA. Streptozocin alone compared with streptozocin plus fluorouracil in the treatment of advanced islet-cell carcinoma. *N Engl J Med* 1980; 303: 1189–1194
- [412] Moertel CG et al. Streptozocin-doxorubicin, streptozocin-fluorouracil or chlorozotocin in the treatment of advanced islet-cell carcinoma. *N Engl J Med* 1992; 326: 519–523
- [413] Dilz LM et al. Streptozocin/5-fluorouracil chemotherapy is associated with durable response in patients with advanced pancreatic neuroendocrine tumours. *Eur J Cancer* 2015; 51: 1253–1262
- [414] Krug S et al. Streptozocin-Based Chemotherapy in Patients with Advanced Neuroendocrine Neoplasms – Predictive and Prognostic Markers for Treatment Stratification. *PLoS One* 2015; 10: e0143822
- [415] Clewemar Antonodimitrakis P et al. Streptozocin and 5-Fluorouracil for the treatment of Pancreatic Neuroendocrine Tumors: Efficacy, Prognostic Factors and Toxicity. *Neuroendocrinology* 2016; 103: 345–353
- [416] Ducreux M et al. Bevacizumab combined with 5-FU/streptozocin in patients with progressive metastatic well-differentiated pancreatic endocrine tumours (BETTER trial)—a phase II non-randomised trial. *Eur J Cancer* 2014; 50: 3098–3106
- [417] Mueller D et al. Low dose DTIC is effective and safe in pretreated patients with well differentiated neuroendocrine tumors. *BMC Cancer* 2016; 16: 645
- [418] Strosberg JR et al. First-line chemotherapy with capecitabine and temozolomide in patients with metastatic pancreatic endocrine carcinomas. *Cancer* 2011; 117: 268–275
- [419] Koumarianou A et al. Temozolomide in Advanced Neuroendocrine Neoplasms: Pharmacological and Clinical Aspects. *Neuroendocrinology* 2015; 101: 274–288
- [420] Cives M et al. Analysis of potential response predictors to capecitabine/temozolomide in metastatic pancreatic neuroendocrine tumors. *Endocr Relat Cancer* 2016; 23: 759–767
- [421] Childs A et al. Ki-67 index and response to chemotherapy in patients with neuroendocrine tumours. *Endocr Relat Cancer* 2016; 23: 563–570
- [422] Yao JC et al. Daily oral everolimus activity in patients with metastatic pancreatic neuroendocrine tumors after failure of cytotoxic chemotherapy: a phase II trial. *J Clin Oncol* 2010; 28: 69–76
- [423] Kulke MH et al. A randomized, open-label, phase 2 study of everolimus in combination with pasireotide LAR or everolimus alone in advanced, well-differentiated, progressive pancreatic neuroendocrine tumors: COOPERATE-2 trial. *Ann Oncol* 2017; 28: 1309–1315
- [424] Yao JC et al. Everolimus for advanced pancreatic neuroendocrine tumors. *N Engl J Med* 2011; 364: 514–523
- [425] Raymond E et al. Sunitinib malate for the treatment of pancreatic neuroendocrine tumors. *N Engl J Med* 2011; 364: 501–513

- [426] Kulke MH, Bergsland EK, Yao JC. Glycemic control in patients with insulinoma treated with everolimus. *N Engl J Med* 2009; 360: 195–197
- [427] Lombard-Bohas C et al. Impact of prior chemotherapy use on the efficacy of everolimus in patients with advanced pancreatic neuroendocrine tumors: a subgroup analysis of the phase III RADIANT-3 trial. *Pancreas* 2015; 44: 181–189
- [428] Lamarca A et al. Chemotherapy for advanced non-pancreatic well-differentiated neuroendocrine tumours of the gastrointestinal tract, a systematic review and meta-analysis: A lost cause? *Cancer Treat Rev* 2016; 44: 26–41
- [429] Alonso-Gordoa T, Capdevila J, Grande E. GEP-NETs update: Biotherapy for neuroendocrine tumours. *Eur J Endocrinol* 2015; 172: R31–R46
- [430] Strosberg J et al. Phase 3 Trial of 177Lu-Dotatate for Midgut Neuroendocrine Tumors. *N Engl J Med* 2017; 376: 125–135
- [431] Sun W et al. Phase II/III study of doxorubicin with fluorouracil compared with streptozocin with fluorouracil or dacarbazine in the treatment of advanced carcinoid tumors: Eastern Cooperative Oncology Group Study E1281. *J Clin Oncol* 2005; 23: 4897–4904
- [432] Abdel-Rahman O, Fouad M. Temozolomide-based combination for advanced neuroendocrine neoplasms: a systematic review of the literature. *Future Oncol* 2015; 11: 1275–1290
- [433] Spada F et al. Oxaliplatin-Based Chemotherapy in Advanced Neuroendocrine Tumors: Clinical Outcomes and Preliminary Correlation with Biological Factors. *Neuroendocrinology* 2016; 106: 806–814
- [434] Medley L et al. Phase II study of single agent capecitabine in the treatment of metastatic non-pancreatic neuroendocrine tumours. *Br J Cancer* 2011; 104: 1067–1070
- [435] Mitry E et al. Bevacizumab plus capecitabine in patients with progressive advanced well-differentiated neuroendocrine tumors of the gastro-intestinal (GI-NETs) tract (BETTER trial)—a phase II non-randomised trial. *Eur J Cancer* 2014; 50: 3107–3115
- [436] Berruti A et al. Bevacizumab plus octreotide and metronomic capecitabine in patients with metastatic well-to-moderately differentiated neuroendocrine tumors: the XELBEVOCT study. *BMC Cancer* 2014; 14: 184
- [437] Kunz PL et al. Oxaliplatin-Fluoropyrimidine Chemotherapy Plus Bevacizumab in Advanced Neuroendocrine Tumors: An Analysis of 2 Phase II Trials. *Pancreas* 2016; 45: 1394–1400
- [438] Lee HE et al. Sporadic Gastric Well-Differentiated Neuroendocrine Tumors Have a Higher Ki-67 Proliferative Index. *Endocr Pathol* 2016; 27: 259–267
- [439] Chagpar R et al. Neuroendocrine tumors of the colon and rectum: prognostic relevance and comparative performance of current staging systems. *Ann Surg Oncol* 2013; 20: 1170–1178
- [440] Kulke MH et al. Activity of sunitinib in patients with advanced neuroendocrine tumors. *J Clin Oncol* 2008; 26: 3403–3410
- [441] Pavel ME et al. Everolimus plus octreotide long-acting repeatable for the treatment of advanced neuroendocrine tumours associated with carcinoid syndrome (RADIANT-2): a randomised, placebo-controlled, phase 3 study. *Lancet* 2011; 378: 2005–2012
- [442] Yao JC et al. Everolimus for the treatment of advanced, non-functional neuroendocrine tumours of the lung or gastrointestinal tract (RADIANT-4): a randomised, placebo-controlled, phase 3 study. *Lancet* 2015; 387: 968–977
- [443] Singh S et al. Everolimus in Neuroendocrine Tumors of the Gastrointestinal Tract and Unknown Primary. *Neuroendocrinology* 2018; 106: 211–220
- [444] Imhof A et al. Response, survival, and long-term toxicity after therapy with the radiolabeled somatostatin analogue [90Y-DOTA]-TOC in metastasized neuroendocrine cancers. *J Clin Oncol* 2011; 29: 2416–2423
- [445] Lombard-Bohas C et al. Thirteen-month registration of patients with gastroenteropancreatic endocrine tumours in France. *Neuroendocrinology* 2009; 89: 217–222
- [446] Garcia-Carbonero R et al. Incidence, patterns of care and prognostic factors for outcome of gastroenteropancreatic neuroendocrine tumors (GEP-NETs): results from the National Cancer Registry of Spain (RGENTNE). *Ann Oncol* 2010; 21: 1794–1803
- [447] Schreiter NF et al. Searching for primaries in patients with neuroendocrine tumors (NET) of unknown primary and clinically suspected NET: Evaluation of Ga-68 DOTATOC PET/CT and In-111 DTPA octreotide SPECT/CT. *Radiol Oncol* 2014; 48: 339–347
- [448] Fazio N, Spada F, Giovannini M. Chemotherapy in gastroenteropancreatic (GEP) neuroendocrine carcinomas (NEC): a critical view. *Cancer Treat Rev* 2013; 39: 270–274
- [449] Sorbye H et al. Gastroenteropancreatic high-grade neuroendocrine carcinoma. *Cancer* 2014; 120: 2814–2823
- [450] Yamaguchi T et al. Multicenter retrospective analysis of systemic chemotherapy for advanced neuroendocrine carcinoma of the digestive system. *Cancer Sci* 2014; 105: 1176–1181
- [451] Vélouydom-Céphise FL et al. Are G3 ENETS neuroendocrine neoplasms heterogeneous? *Endocr Relat Cancer* 2013; 20: 649–657
- [452] Basturk O et al. The high-grade (WHO G3) pancreatic neuroendocrine tumor category is morphologically and biologically heterogeneous and includes both well differentiated and poorly differentiated neoplasms. *Am J Surg Pathol* 2015; 39: 683–690
- [453] Heetfeld M et al. Characteristics and treatment of patients with G3 gastroenteropancreatic neuroendocrine neoplasms. *Endocr Relat Cancer* 2015; 22: 657–664
- [454] Panzuto F et al. Everolimus in Pancreatic Neuroendocrine Carcinomas G3. *Pancreas* 2017; 46: 302–305
- [455] Thang SP et al. Peptide receptor radionuclide therapy (PRRT) in European Neuroendocrine Tumour Society (ENETS) grade 3 (G3) neuroendocrine neoplasia (NEN) – a single-institution retrospective analysis. *Eur J Nucl Med Mol Imaging* 2018; 45: 262–277
- [456] Rinke A, Gress TM. Neuroendocrine Cancer, Therapeutic Strategies in G3 Cancers. *Digestion* 2017; 95: 109–114
- [457] Pavlidis N, Pentheroudakis G. Cancer of unknown primary site. *Lancet* 2012; 379: 1428–1435
- [458] Reu S, Neumann J, Kirchner T. [Gastrointestinal mixed adenoneuroendocrine carcinomas. An attempt at classification of mixed cancers]. *Pathologe* 2012; 33: 31–38
- [459] Hentic O et al. FOLFIRI regimen: an effective second-line chemotherapy after failure of etoposide-platinum combination in patients with neuroendocrine carcinomas grade 3. *Endocr Relat Cancer* 2012; 19: 751–757
- [460] Hadoux J et al. Post-first-line FOLFOX chemotherapy for grade 3 neuroendocrine carcinoma. *Endocr Relat Cancer* 2015; 22: 289–298
- [461] Welin S et al. Clinical effect of temozolomide-based chemotherapy in poorly differentiated endocrine carcinoma after progression on first-line chemotherapy. *Cancer* 2011; 117: 4617–4622
- [462] Kalemkerian GP et al. Small cell lung cancer. *J Natl Compr Canc Netw* 2013; 11: 78–98
- [463] Olsen IH et al. Topotecan monotherapy in heavily pretreated patients with progressive advanced stage neuroendocrine carcinomas. *J Cancer* 2014; 5: 628–632
- [464] Apostolidis L et al. Efficacy of topotecan in pretreated metastatic poorly differentiated extrapulmonary neuroendocrine carcinoma. *Cancer Med* 2016; 5: 2261–2267
- [465] Han JY et al. A phase II study of sunitinib in patients with relapsed or refractory small cell lung cancer. *Lung Cancer* 2013; 79: 137–142

- [466] Spigel DR et al. Phase II study of maintenance sunitinib following irinotecan and carboplatin as first-line treatment for patients with extensive-stage small-cell lung cancer. *Lung Cancer* 2012; 77: 359–364
- [467] Ready NE et al. Chemotherapy With or Without Maintenance Sunitinib for Untreated Extensive-Stage Small-Cell Lung Cancer: A Randomized, Double-Blind, Placebo-Controlled Phase II Study-CALGB 30504 (Alliance). *J Clin Oncol* 2015; 33: 1660–1665
- [468] Bollard J et al. Antitumor effect of everolimus in preclinical models of high-grade gastroenteropancreatic neuroendocrine carcinomas. *Neuroendocrinology* 2013; 97: 331–340
- [469] Catena L et al. Mammalian target of rapamycin expression in poorly differentiated endocrine carcinoma: clinical and therapeutic future challenges. *Target Oncol* 2011; 6: 65–68
- [470] Tarhini A et al. Phase II study of everolimus (RAD001) in previously treated small cell lung cancer. *Clin Cancer Res* 2010; 16: 5900–5907
- [471] Besse B et al. A phase Ib dose-escalation study of everolimus combined with cisplatin and etoposide as first-line therapy in patients with extensive-stage small-cell lung cancer. *Ann Oncol* 2014; 25: 505–511
- [472] Sun JM et al. A phase-1b study of everolimus plus paclitaxel in patients with small-cell lung cancer. *Br J Cancer* 2013; 109: 1482–1487
- [473] Eberhardt WE et al. Feasibility of adding everolimus to carboplatin and paclitaxel, with or without bevacizumab, for treatment-naïve, advanced non-small cell lung cancer. *Invest New Drugs* 2014; 32: 123–134
- [474] Gilibert M, Rho YS, Kavan P. Targeted Therapies Provide Treatment Options for Poorly Differentiated Pancreatic Neuroendocrine Carcinomas. *Oncology* 2017; 92: 170–172
- [475] Fonseca PJ et al. Prolonged clinical benefit of everolimus therapy in the management of high-grade pancreatic neuroendocrine carcinoma. *Case Rep Oncol* 2013; 6: 441–449
- [476] McConnell YJ et al. Cytoreductive surgery with hyperthermic intraperitoneal chemotherapy: an emerging treatment option for advanced goblet cell tumors of the appendix. *Ann Surg Oncol* 2014; 21: 1975–1982
- [477] Randle RW et al. Appendiceal goblet cell carcinomatosis treated with cytoreductive surgery and hyperthermic intraperitoneal chemotherapy. *J Surg Res* 2015; 196: 229–234
- [478] Olsen IH et al. Goblet cell carcinoids: characteristics of a Danish cohort of 83 patients. *PLoS One* 2015; 10: e0117627
- [479] Dieckhoff P et al. Well-differentiated neuroendocrine neoplasia: relapse-free survival and predictors of recurrence after curative intended resections. *Digestion* 2014; 90: 89–97
- [480] Zagar TM et al. Resected pancreatic neuroendocrine tumors: patterns of failure and disease-related outcomes with or without radiotherapy. *Int J Radiat Oncol Biol Phys* 2012; 83: 1126–1131
- [481] Maire F et al. Is adjuvant therapy with streptozotocin and 5-fluorouracil useful after resection of liver metastases from digestive endocrine tumors? *Surgery* 2009; 145: 69–75
- [482] Brenner B et al. Small cell carcinomas of the gastrointestinal tract: clinicopathological features and treatment approach. *Semin Oncol* 2007; 34: 43–50
- [483] Pignon JP et al. A meta-analysis of thoracic radiotherapy for small-cell lung cancer. *N Engl J Med* 1992; 327: 1618–1624
- [484] Takada M et al. Phase III study of concurrent versus sequential thoracic radiotherapy in combination with cisplatin and etoposide for limited-stage small-cell lung cancer: results of the Japan Clinical Oncology Group Study 9104. *J Clin Oncol* 2002; 20: 3054–3060
- [485] Rai U et al. Therapeutic uses of somatostatin and its analogues: Current view and potential applications. *Pharmacol Ther* 2015; 152: 98–110
- [486] Kvols LK et al. Treatment of the malignant carcinoid syndrome. Evaluation of a long-acting somatostatin analogue. *N Engl J Med* 1986; 315: 663–666
- [487] Khan MS et al. Long-term results of treatment of malignant carcinoid syndrome with prolonged release Lanreotide (Somatuline Autogel). *Aliment Pharmacol Ther* 2011; 34: 235–242
- [488] O'Toole D et al. Treatment of carcinoid syndrome: a prospective crossover evaluation of lanreotide versus octreotide in terms of efficacy, patient acceptability, and tolerance. *Cancer* 2000; 88: 770–776
- [489] Pavel M et al. ENETS Consensus Guidelines for the Standards of Care in Neuroendocrine Neoplasms: Systemic Therapy – Biotherapy and Novel Targeted Agents. *Neuroendocrinology* 2017; 105: 266–280
- [490] Strosberg JR et al. Clinical benefits of above-standard dose of octreotide LAR in patients with neuroendocrine tumors for control of carcinoid syndrome symptoms: a multicenter retrospective chart review study. *Oncologist* 2014; 19: 930–936
- [491] Broder MS et al. Gastrointestinal neuroendocrine tumors treated with high dose octreotide-LAR: a systematic literature review. *World J Gastroenterol* 2015; 21: 1945–1955
- [492] Welin SV et al. High-dose treatment with a long-acting somatostatin analogue in patients with advanced midgut carcinoid tumours. *Eur J Endocrinol* 2004; 151: 107–112
- [493] Woltering EA et al. Effect of octreotide LAR dose and weight on octreotide blood levels in patients with neuroendocrine tumors. *Pancreas* 2005; 31: 392–400
- [494] Ferolla P et al. Shortened interval of long-acting octreotide administration is effective in patients with well-differentiated neuroendocrine carcinomas in progression on standard doses. *J Endocrinol Invest* 2012; 35: 326–331
- [495] Mirvis E et al. Role of interferon-alpha in patients with neuroendocrine tumors: a retrospective study. *Anticancer Res* 2014; 34: 6601–6607
- [496] Oberg K. Interferon in the management of neuroendocrine GEP-tumors: a review. *Digestion* 2000; 62 (Suppl. 1): 92–97
- [497] Biesma B et al. Recombinant interferon alpha-2b in patients with metastatic apudomas: effect on tumours and tumour markers. *Br J Cancer* 1992; 66: 850–855
- [498] Oberg K et al. ENETS Consensus Guidelines for the Standards of Care in Neuroendocrine Tumors: biotherapy. *Neuroendocrinology* 2009; 90: 209–213
- [499] O'Toole D, Maire F, Ruzsniowski P. Ablative therapies for liver metastases of digestive endocrine tumours. *Endocr Relat Cancer* 2003; 10: 463–468
- [500] Vyleta M, Coldwell D. Radioembolization in the treatment of neuroendocrine tumor metastases to the liver. *Int J Hepatol* 2011; 2011: 785315
- [501] Ahlman H, Scherstén T, Tisell LE. Surgical treatment of patients with the carcinoid syndrome. *Acta Oncol* 1989; 28: 403–407
- [502] Gulec SA et al. Cytoreductive surgery in patients with advanced-stage carcinoid tumors. *Am Surg* 2002; 68: 667–671 discussion 671–672
- [503] Valkema R et al. Survival and response after peptide receptor radionuclide therapy with [90Y-DOTA0, Tyr3]octreotide in patients with advanced gastroenteropancreatic neuroendocrine tumors. *Semin Nucl Med* 2006; 36: 147–156
- [504] Bushnell DL Jr et al. 90Y-edotreotide for metastatic carcinoid refractory to octreotide. *J Clin Oncol* 2010; 28: 1652–1659
- [505] Pavel M et al. Telotristat etiprate for carcinoid syndrome: a single-arm, multicenter trial. *J Clin Endocrinol Metab* 2015; 100: 1511–1519
- [506] Kulke MH et al. Telotristat etiprate, a novel serotonin synthesis inhibitor, in patients with carcinoid syndrome and diarrhea not adequately controlled by octreotide. *Endocr Relat Cancer* 2014; 21: 705–714
- [507] Kulke MH et al. Telotristat Ethyl, a Tryptophan Hydroxylase Inhibitor for the Treatment of Carcinoid Syndrome. *J Clin Oncol* 2017; 35: 14–23

- [508] Maiza JC et al. Treatment with somatostatin analogs and chemoembolization of liver metastases for severe hypoglycemia in malignant insulinomas. *J Endocrinol Invest* 2011; 34: e253–e258
- [509] Gill GV, Rauf O, MacFarlane IA. Diazoxide treatment for insulinoma: a national UK survey. *Postgrad Med J* 1997; 73: 640–641
- [510] Portela-Gomes GM et al. Differential expression of the five somatostatin receptor subtypes in human benign and malignant insulinomas – predominance of receptor subtype 4. *Endocr Pathol* 2007; 18: 79–85
- [511] Romeo S et al. Complete clinical remission and disappearance of liver metastases after treatment with somatostatin analogue in a 40-year-old woman with a malignant insulinoma positive for somatostatin receptors type 2. *Horm Res* 2006; 65: 120–125
- [512] Ricci S et al. Long-acting depot lanreotide in the treatment of patients with advanced neuroendocrine tumors. *Am J Clin Oncol* 2000; 23: 412–415
- [513] Aparicio T et al. Antitumour activity of somatostatin analogues in progressive metastatic neuroendocrine tumours. *Eur J Cancer* 2001; 37: 1014–1019
- [514] Fiebrich HB et al. Everolimus induces rapid plasma glucose normalization in insulinoma patients by effects on tumor as well as normal tissues. *Oncologist* 2011; 16: 783–787
- [515] Ong GS et al. Therapies for the medical management of persistent hypoglycaemia in two cases of inoperable malignant insulinoma. *Eur J Endocrinol* 2010; 162: 1001–1008
- [516] Bernard V et al. Efficacy of everolimus in patients with metastatic insulinoma and refractory hypoglycemia. *Eur J Endocrinol* 2013; 168: 665–674
- [517] Epelboym I, Mazeh H. Zollinger-Ellison syndrome: classical considerations and current controversies. *Oncologist* 2014; 19: 44–50
- [518] Ito T et al. Pharmacotherapy of Zollinger-Ellison syndrome. *Expert Opin Pharmacother* 2013; 14: 307–321
- [519] Jensen RT, Fraker DL. Zollinger-Ellison syndrome. Advances in treatment of gastric hypersecretion and the gastrinoma. *JAMA* 1994; 271: 1429–1435
- [520] Metz DC et al. Control of gastric acid hypersecretion in the management of patients with Zollinger-Ellison syndrome. *World J Surg* 1993; 17: 468–480
- [521] Maton PN et al. Long-term efficacy and safety of omeprazole in patients with Zollinger-Ellison syndrome: a prospective study. *Gastroenterology* 1989; 97: 827–836
- [522] Hirschowitz BI, Simmons J, Mohnen J. Clinical outcome using lansoprazole in acid hypersecretors with and without Zollinger-Ellison syndrome: a 13-year prospective study. *Clin Gastroenterol Hepatol* 2005; 3: 39–48
- [523] Gibril F, Jensen RT. Zollinger-Ellison syndrome revisited: diagnosis, biologic markers, associated inherited disorders, and acid hypersecretion. *Curr Gastroenterol Rep* 2004; 6: 454–463
- [524] Jensen RT et al. Gastrinoma (duodenal and pancreatic). *Neuroendocrinology* 2006; 84: 173–182
- [525] Osefo N, Ito T, Jensen RT. Gastric acid hypersecretory states: recent insights and advances. *Curr Gastroenterol Rep* 2009; 11: 433–441
- [526] Nieto JM, Pisegna JR. The role of proton pump inhibitors in the treatment of Zollinger-Ellison syndrome. *Expert Opin Pharmacother* 2006; 7: 169–175
- [527] Auernhammer CJ, Göke B. Medical treatment of gastrinomas. *Wien Klin Wochenschr* 2007; 119: 609–615
- [528] Wilcox CM, Hirschowitz BI. Treatment strategies for Zollinger-Ellison syndrome. *Expert Opin Pharmacother* 2009; 10: 1145–1157
- [529] Metz DC et al. Effects of esomeprazole on acid output in patients with Zollinger-Ellison syndrome or idiopathic gastric acid hypersecretion. *Am J Gastroenterol* 2007; 102: 2648–2654
- [530] Grozinsky-Glasberg S et al. Somatostatin analogues in the control of neuroendocrine tumours: efficacy and mechanisms. *Endocr Relat Cancer* 2008; 15: 701–720
- [531] Krejs GJ. VIPoma syndrome. *Am J Med* 1987; 82: 37–48
- [532] Metz DC, Jensen RT. Gastrointestinal neuroendocrine tumors: pancreatic endocrine tumors. *Gastroenterology* 2008; 135: 1469–1492
- [533] O'Toole D et al. Rare functioning pancreatic endocrine tumors. *Neuroendocrinology* 2006; 84: 189–195
- [534] Mathur A, Gorden P, Libutti SK. Insulinoma. *Surg Clin North Am* 2009; 89: 1105–1121
- [535] Grier JF. WDHA (watery diarrhea, hypokalemia, achlorhydria) syndrome: clinical features, diagnosis, and treatment. *South Med J* 1995; 88: 22–24
- [536] Kraenzlin ME et al. Long-term treatment of a VIPoma with somatostatin analogue resulting in remission of symptoms and possible shrinkage of metastases. *Gastroenterology* 1985; 88: 185–187
- [537] van Beek AP et al. The glucagonoma syndrome and necrolytic migratory erythema: a clinical review. *Eur J Endocrinol* 2004; 151: 531–537
- [538] Mountjoy L, Kollmorgen D. Glucagonoma-Associated Rash. *N Engl J Med* 2017; 376: e18
- [539] Norton JA et al. Amino acid deficiency and the skin rash associated with glucagonoma. *Ann Intern Med* 1979; 91: 213–215
- [540] Wermers RA et al. The glucagonoma syndrome. Clinical and pathologic features in 21 patients. *Medicine (Baltimore)* 1996; 75: 53–63
- [541] Rosenbaum A et al. Octreotide (SMS 201-995) in the treatment of metastatic glucagonoma: report of one case and review of the literature. *Digestion* 1989; 42: 116–120
- [542] Boden G et al. Treatment of inoperable glucagonoma with the long-acting somatostatin analogue SMS 201-995. *N Engl J Med* 1986; 314: 1686–1689
- [543] Schmid R et al. Effect of somatostatin on skin lesions and concentrations of plasma amino acids in a patient with glucagonoma-syndrome. *Hepatogastroenterology* 1988; 35: 34–37
- [544] Anderson JV, Bloom SR. Neuroendocrine tumours of the gut: long-term therapy with the somatostatin analogue SMS 201-995. *Scand J Gastroenterol Suppl* 1986; 119: 115–128
- [545] Kindmark H et al. Endocrine pancreatic tumors with glucagon hypersecretion: a retrospective study of 23 cases during 20 years. *Med Oncol* 2007; 24: 330–337
- [546] Dimitriadis GK et al. Medical management of secretory syndromes related to gastroenteropancreatic neuroendocrine tumours. *Endocr Relat Cancer* 2016; 23: R423–R436
- [547] Kaltsas G et al. ENETS Consensus Guidelines for the Standards of Care in Neuroendocrine Tumors: Pre- and Perioperative Therapy in Patients with Neuroendocrine Tumors. *Neuroendocrinology* 2017; 105: 245–254
- [548] Kos-Kudla B et al. ENETS consensus guidelines for the management of bone and lung metastases from neuroendocrine tumors. *Neuroendocrinology* 2010; 91: 341–350
- [549] Van Loon K et al. Bone metastases and skeletal-related events from neuroendocrine tumors. *Endocr Connect* 2015; 4: 9–17
- [550] Scharf M et al. Bone Metastases in NEN Patients. *Neuroendocrinology* 2018; 106: 30–37
- [551] Coleman R et al. Bone health in cancer patients: ESMO Clinical Practice Guidelines. *Ann Oncol* 2014; 25 (Suppl. 3): iii124–iii137
- [552] Makis W et al. Liver and bone metastases from small bowel neuroendocrine tumor respond to 177Lu-DOTATATE induction and maintenance therapies. *Clin Nucl Med* 2015; 40: 162–165
- [553] Sabet A et al. Can peptide receptor radionuclide therapy be safely applied in florid bone metastases? A pilot analysis of late stage osseous involvement. *Nuklearmedizin* 2014; 53: 54–59



- [554] Rinke A et al. Placebo-controlled, double-blind, prospective, randomized study on the effect of octreotide LAR in the control of tumor growth in patients with metastatic neuroendocrine midgut tumors: a report from the PROMID Study Group. *J Clin Oncol* 2009; 27: 4656–4663
- [555] van der Zwan WA et al. GEPNETs update: Radionuclide therapy in neuroendocrine tumors. *Eur J Endocrinol* 2015; 172: R1–R8
- [556] Haug AR et al. 68Ga-DOTATATE PET/CT for the early prediction of response to somatostatin receptor-mediated radionuclide therapy in patients with well-differentiated neuroendocrine tumors. *J Nucl Med* 2010; 51: 1349–1356
- [557] Khan S et al. Quality of life in 265 patients with gastroenteropancreatic or bronchial neuroendocrine tumors treated with [177Lu-DOTA0, Tyr3]octreotate. *J Nucl Med* 2011; 52: 1361–1368
- [558] Kennedy A et al. Role of hepatic intra-arterial therapies in metastatic neuroendocrine tumours (NET): guidelines from the NET-Liver-Metastases Consensus Conference. *HPB (Oxford)* 2015; 17: 29–37
- [559] Bodei L et al. Long-term evaluation of renal toxicity after peptide receptor radionuclide therapy with 90Y-DOTATOC and 177Lu-DOTATATE: the role of associated risk factors. *Eur J Nucl Med Mol Imaging* 2008; 35: 1847–1856
- [560] Valkema R et al. Long-term follow-up of renal function after peptide receptor radiation therapy with (90)Y-DOTA(0), Tyr(3)-octreotide and (177)Lu-DOTA(0), Tyr(3)-octreotate. *J Nucl Med* 2005; 46 (Suppl. 1): 83S–91S
- [561] Kwekkeboom DJ et al. Overview of results of peptide receptor radionuclide therapy with 3 radiolabeled somatostatin analogs. *J Nucl Med* 2005; 46 (Suppl. 1): 62S–66S
- [562] Brabander T et al. Long-Term Efficacy, Survival, and Safety of [177Lu-DOTA0, Tyr3]octreotate in Patients with Gastroenteropancreatic and Bronchial Neuroendocrine Tumors. *Clin Cancer Res* 2017; 23: 4617–4624
- [563] Bodei L et al. Long-term tolerability of PRRT in 807 patients with neuroendocrine tumours: the value and limitations of clinical factors. *Eur J Nucl Med Mol Imaging* 2015; 42: 5–19
- [564] Memon K et al. Radioembolization for neuroendocrine liver metastases: safety, imaging, and long-term outcomes. *Int J Radiat Oncol Biol Phys* 2012; 83: 887–894
- [565] Rhee TK et al. 90Y Radioembolization for metastatic neuroendocrine liver tumors: preliminary results from a multi-institutional experience. *Ann Surg* 2008; 247: 1029–1035
- [566] Ezziddin S et al. 90Y Radioembolization after radiation exposure from peptide receptor radionuclide therapy. *J Nucl Med* 2012; 53: 1663–1669
- [567] Cwikla JB et al. Efficacy of radionuclide treatment DOTATATE Y-90 in patients with progressive metastatic gastroenteropancreatic neuroendocrine carcinomas (GEP-NETs): a phase II study. *Ann Oncol* 2010; 21: 787–794
- [568] Hicks RJ et al. ENETS Consensus Guidelines for the Standards of Care in Neuroendocrine Neoplasia: Peptide Receptor Radionuclide Therapy with Radiolabeled Somatostatin Analogues. *Neuroendocrinology* 2017; 105: 295–309
- [569] Bodei L et al. The joint IAEA, EANM, and SNMMI practical guidance on peptide receptor radionuclide therapy (PRRT) in neuroendocrine tumours. *Eur J Nucl Med Mol Imaging* 2013; 40: 800–816
- [570] Poeppel TD et al. [Peptide receptor radionuclide therapy for patients with somatostatin receptor expressing tumours. German Guideline (S1)]. *Nuklearmedizin* 2015; 54: 1–11 quiz N2.
- [571] Lutz S et al. Palliative radiotherapy for bone metastases: an ASTRO evidence-based guideline. *Int J Radiat Oncol Biol Phys* 2011; 79: 965–976
- [572] Kayani I et al. Functional imaging of neuroendocrine tumors with combined PET/CT using 68Ga-DOTATATE (DOTA-DPhe1, Tyr3-octreotate) and 18F-FDG. *Cancer* 2008; 112: 2447–2455
- [573] Reubi JC, Waser B. Concomitant expression of several peptide receptors in neuroendocrine tumours: molecular basis for in vivo multireceptor tumour targeting. *Eur J Nucl Med Mol Imaging* 2003; 30: 781–793
- [574] Kaemmerer D et al. Molecular imaging with (6)(8)Ga-SSTR PET/CT and correlation to immunohistochemistry of somatostatin receptors in neuroendocrine tumours. *Eur J Nucl Med Mol Imaging* 2011; 38: 1659–1668
- [575] van Adrichem RC et al. Is There an Additional Value of Using Somatostatin Receptor Subtype 2a Immunohistochemistry Compared to Somatostatin Receptor Scintigraphy Uptake in Predicting Gastroenteropancreatic Neuroendocrine Tumor Response? *Neuroendocrinology* 2015; 103: 560–566
- [576] Kulkarni HR, Baum RP. Patient selection for personalized peptide receptor radionuclide therapy using Ga-68 somatostatin receptor PET/CT. *PET Clin* 2014; 9: 83–90
- [577] Kwekkeboom DJ et al. Radiolabeled somatostatin analog [177Lu-DOTA0, Tyr3]octreotate in patients with endocrine gastroenteropancreatic tumors. *J Clin Oncol* 2005; 23: 2754–2762
- [578] Öksüz MO et al. Peptide receptor radionuclide therapy of neuroendocrine tumors with (90)Y-DOTATOC: is treatment response predictable by pre-therapeutic uptake of (68)Ga-DOTATOC? *Diagn Interv Imaging* 2014; 95: 289–300
- [579] Bahri H et al. High prognostic value of 18F-FDG PET for metastatic gastroenteropancreatic neuroendocrine tumors: a long-term evaluation. *J Nucl Med* 2014; 55: 1786–1790
- [580] Ezziddin S et al. Prognostic stratification of metastatic gastroenteropancreatic neuroendocrine neoplasms by 18F-FDG PET: feasibility of a metabolic grading system. *J Nucl Med* 2014; 55: 1260–1266
- [581] Severi S et al. Role of 18FDG PET/CT in patients treated with 177Lu-DOTATATE for advanced differentiated neuroendocrine tumours. *Eur J Nucl Med Mol Imaging* 2013; 40: 881–888
- [582] Romer A et al. Somatostatin-based radiopeptide therapy with [177Lu-DOTA]-TOC versus [90Y-DOTA]-TOC in neuroendocrine tumours. *Eur J Nucl Med Mol Imaging* 2014; 41: 214–222
- [583] Bodei L et al. Peptide receptor therapies in neuroendocrine tumors. *J Endocrinol Invest* 2009; 32: 360–369
- [584] Bomanji JB, Papathanasiou ND. (1)(1)(1)In-DTPA(0)-octreotide (Octreoscan), (1)(3)(1)I-MIBG and other agents for radionuclide therapy of NETs. *Eur J Nucl Med Mol Imaging* 2012; 39 (Suppl. 1): S113–S125
- [585] Grunwald F, Ezziddin S. 131I-metaiodobenzylguanidine therapy of neuroblastoma and other neuroendocrine tumors. *Semin Nucl Med* 2010; 40: 153–163
- [586] Khan MU, Morse M, Coleman RE. Radioiodinated metaiodobenzylguanidine in the diagnosis and therapy of carcinoid tumors. *Q J Nucl Med Mol Imaging* 2008; 52: 441–454
- [587] Safford SD et al. Iodine-131 metaiodobenzylguanidine treatment for metastatic carcinoid. Results in 98 patients. *Cancer* 2004; 101: 1987–1993
- [588] Bushnell DL et al. Feasibility and advantage of adding (131)I-MIBG to (90)Y-DOTATOC for treatment of patients with advanced stage neuroendocrine tumors. *EJNMMI Res* 2014; 4: 38
- [589] Buchmann I et al. Comparison of 68Ga-DOTATOC PET and 111In-DTPAOC (Octreoscan) SPECT in patients with neuroendocrine tumours. *Eur J Nucl Med Mol Imaging* 2007; 34: 1617–1626
- [590] Ruf J et al. Impact of Multiphase 68Ga-DOTATOC-PET/CT on therapy management in patients with neuroendocrine tumors. *Neuroendocrinology* 2010; 91: 101–109



- [591] Deppen SA et al. Safety and Efficacy of 68Ga-DOTATATE PET/CT for Diagnosis, Staging, and Treatment Management of Neuroendocrine Tumors. *J Nucl Med* 2016; 57: 708–714
- [592] Virgolini I et al. Procedure guidelines for PET/CT tumour imaging with 68Ga-DOTA-conjugated peptides: 68Ga-DOTA-TOC, 68Ga-DOTA-NOC, 68Ga-DOTA-TATE. *Eur J Nucl Med Mol Imaging* 2010; 37: 2004–2010
- [593] Armbruster M et al. Diagnostic accuracy of dynamic gadoteric-acid-enhanced MRI and PET/CT compared in patients with liver metastases from neuroendocrine neoplasms. *J Magn Reson Imaging* 2014; 40: 457–466
- [594] Schraml C et al. Staging of neuroendocrine tumours: comparison of [(6)(8)Ga]DOTATOC multiphase PET/CT and whole-body MRI. *Cancer Imaging* 2013; 13: 63–72
- [595] Sansovini M et al. Treatment with the radiolabelled somatostatin analog Lu-DOTATATE for advanced pancreatic neuroendocrine tumors. *Neuroendocrinology* 2013; 97: 347–354
- [596] Ezziddin S et al. Outcome of peptide receptor radionuclide therapy with 177Lu-octreotate in advanced grade 1/2 pancreatic neuroendocrine tumours. *Eur J Nucl Med Mol Imaging* 2014; 41: 925–933
- [597] Ramanathan RK et al. Phase II trial of dacarbazine (DTIC) in advanced pancreatic islet cell carcinoma. Study of the Eastern Cooperative Oncology Group-E6282. *Ann Oncol* 2001; 12: 1139–1143
- [598] Horsch D et al. Effectiveness and side-effects of peptide receptor radionuclide therapy for neuroendocrine neoplasms in Germany: A multi-institutional registry study with prospective follow-up. *Eur J Cancer* 2016; 58: 41–51
- [599] Fazio N, Milione M. Heterogeneity of grade 3 gastroenteropancreatic neuroendocrine carcinomas: New insights and treatment implications. *Cancer Treat Rev* 2016; 50: 61–67
- [600] Montanier N et al. The prognostic influence of the proliferative discordance in metastatic pancreatic neuroendocrine carcinoma revealed by peptide receptor radionuclide therapy: Case report and review of literature. *Medicine (Baltimore)* 2017; 96: e6062
- [601] Kong G et al. Assessment of predictors of response and long-term survival of patients with neuroendocrine tumour treated with peptide receptor chemoradionuclide therapy (PRCRT). *Eur J Nucl Med Mol Imaging* 2014; 41: 1831–1844
- [602] Oh S et al. Effect of Peptide Receptor Radionuclide Therapy on Somatostatin Receptor Status and Glucose Metabolism in Neuroendocrine Tumors: Intra-individual Comparison of Ga-68 DOTANOC PET/CT and F-18 FDG PET/CT. *Int J Mol Imaging* 2011: 524130
- [603] Chan DL et al. Dual somatostatin receptor/FDG PET/CT imaging in metastatic neuroendocrine tumors: Proposal for a novel grading scheme with prognostic significance. *Theranostics* 2017; 7: 1149–1158
- [604] Ezziddin S et al. Impact of the Ki-67 proliferation index on response to peptide receptor radionuclide therapy. *Eur J Nucl Med Mol Imaging* 2011; 38: 459–466
- [605] Green S, Weiss GR. Southwest Oncology Group standard response criteria, endpoint definitions and toxicity criteria. *Invest New Drugs* 1992; 10: 239–253
- [606] Rossi S et al. Radiofrequency ablation of pancreatic neuroendocrine tumors: a pilot study of feasibility, efficacy, and safety. *Pancreas* 2014; 43: 938–945
- [607] Mohan H et al. Radiofrequency ablation for neuroendocrine liver metastases: a systematic review. *J Vasc Interv Radiol* 2015; 26: 935–942. e1.
- [608] Akyildiz HY et al. Laparoscopic radiofrequency thermal ablation of neuroendocrine hepatic metastases: long-term follow-up. *Surgery* 2010; 148: 1288–1293 discussion 1293.
- [609] Wessels FJ, Schell SR. Radiofrequency ablation treatment of refractory carcinoid hepatic metastases. *J Surg Res* 2001; 95: 8–12
- [610] Greten TF et al. Diagnosis of and therapy for hepatocellular carcinoma. *Z Gastroenterol* 2013; 51: 1269–1326
- [611] de Baere T et al. GEP-NETS update: Interventional radiology: role in the treatment of liver metastases from GEP-NETS. *Eur J Endocrinol* 2015; 172: R151–R166
- [612] Perala J et al. MRI-guided laser ablation of neuroendocrine tumor hepatic metastases. *Acta Radiol Short Rep* 2014; 3: 2047981613499753
- [613] Groeschl RT et al. Microwave ablation for hepatic malignancies: a multiinstitutional analysis. *Ann Surg* 2014; 259: 1195–1200
- [614] Huo YR, Eslick GD. Microwave Ablation Compared to Radiofrequency Ablation for Hepatic Lesions: A Meta-Analysis. *J Vasc Interv Radiol* 2015; 26: 1139–1146 e2.
- [615] Niessen C et al. Percutaneous Ablation of Hepatic Tumors Using Irreversible Electroporation: A Prospective Safety and Midterm Efficacy Study in 34 Patients. *J Vasc Interv Radiol* 2016; 27: 480–486
- [616] Schippers AC et al. Initial Experience with CT-Guided High-Dose-Rate Brachytherapy in the Multimodality Treatment of Neuroendocrine Tumor Liver Metastases. *J Vasc Interv Radiol* 2017; 28: 672–682
- [617] Bertot LC et al. Mortality and complication rates of percutaneous ablative techniques for the treatment of liver tumors: a systematic review. *Eur Radiol* 2011; 21: 2584–2596
- [618] Correa-Gallego C et al. A retrospective comparison of microwave ablation vs. radiofrequency ablation for colorectal cancer hepatic metastases. *Ann Surg Oncol* 2014; 21: 4278–4283
- [619] Ding J et al. Comparison of two different thermal techniques for the treatment of hepatocellular carcinoma. *Eur J Radiol* 2013; 82: 1379–1384
- [620] Scheffer HJ et al. Irreversible electroporation for nonthermal tumor ablation in the clinical setting: a systematic review of safety and efficacy. *J Vasc Interv Radiol* 2014; 25: 997–1011 quiz 1011.
- [621] Choi D et al. Liver abscess after percutaneous radiofrequency ablation for hepatocellular carcinomas: frequency and risk factors. *Am J Roentgenol* 2005; 184: 1860–1867
- [622] Elias D et al. Liver abscess after radiofrequency ablation of tumors in patients with a biliary tract procedure. *Gastroenterol Clin Biol* 2006; 30: 823–827
- [623] Hama Y, Kusano S. Liver abscess formation after hepatic chemoembolization for metastatic pancreatic neuroendocrine tumor. *Minim Invasive Ther Allied Technol* 2005; 14: 6–7
- [624] Huang SF et al. Liver abscess formation after transarterial chemoembolization for malignant hepatic tumor. *Hepatogastroenterology* 2003; 50: 1115–1118
- [625] Kim W et al. Risk factors for liver abscess formation after hepatic chemoembolization. *J Vasc Interv Radiol* 2001; 12: 965–968
- [626] Okajima K et al. Bilio-enteric anastomosis as a risk factor for postembolic hepatic abscesses. *Cardiovasc Intervent Radiol* 1989; 12: 128–130
- [627] Ong GY et al. Liver abscess complicating transcatheter arterial embolization: a rare but serious complication. A retrospective study after 3878 procedures. *Eur J Gastroenterol Hepatol* 2004; 16: 737–742
- [628] Sakamoto I et al. Intrahepatic biloma formation (bile duct necrosis) after transcatheter arterial chemoembolization. *Am J Roentgenol* 2003; 181: 79–87
- [629] Shibata T et al. Cholangitis and liver abscess after percutaneous ablation therapy for liver tumors: incidence and risk factors. *J Vasc Interv Radiol* 2003; 14: 1535–1542
- [630] Cholapranee A et al. Risk of liver abscess formation in patients with prior biliary intervention following yttrium-90 radioembolization. *Cardiovasc Intervent Radiol* 2015; 38: 397–400
- [631] Geisel D et al. No infectious hepatic complications following radioembolization with 90Y microspheres in patients with biliodigestive anastomosis. *Anticancer Res* 2014; 34: 4315–4321

- [632] De Jong MC et al. Liver-directed therapy for hepatic metastases in patients undergoing pancreaticoduodenectomy: a dual-center analysis. *Ann Surg* 2010; 252: 142–148
- [633] Del Prete M et al. Hepatic arterial embolization in patients with neuroendocrine tumors. *J Exp Clin Cancer Res* 2014; 33: 43
- [634] Dong XD, Carr BI. Hepatic artery chemoembolization for the treatment of liver metastases from neuroendocrine tumors: a long-term follow-up in 123 patients. *Med Oncol* 2011; 28 (Suppl. 1): S286–S290
- [635] Bloomston M et al. Hepatic artery chemoembolization in 122 patients with metastatic carcinoid tumor: lessons learned. *J Gastrointest Surg* 2007; 11: 264–271
- [636] Nazario J, Gupta S. Transarterial liver-directed therapies of neuroendocrine hepatic metastases. *Semin Oncol* 2010; 37: 118–126
- [637] Mallory GW et al. Brain carcinoid metastases: outcomes and prognostic factors. *J Neurosurg* 2013; 118: 889–895
- [638] Ruutiainen AT et al. Chemoembolization and bland embolization of neuroendocrine tumor metastases to the liver. *J Vasc Interv Radiol* 2007; 18: 847–855
- [639] Fiore F et al. Transarterial embolization (TAE) is equally effective and slightly safer than transarterial chemoembolization (TACE) to manage liver metastases in neuroendocrine tumors. *Endocrine* 2014; 47: 177–182
- [640] Pitt SC et al. Hepatic neuroendocrine metastases: chemo- or bland embolization? *J Gastrointest Surg* 2008; 12: 1951–1960
- [641] Maire F et al. Hepatic arterial embolization versus chemoembolization in the treatment of liver metastases from well-differentiated midgut endocrine tumors: a prospective randomized study. *Neuroendocrinology* 2012; 96: 294–300
- [642] Chen JX et al. Embolotherapy for Neuroendocrine Tumor Liver Metastases: Prognostic Factors for Hepatic Progression-Free Survival and Overall Survival. *Cardiovasc Intervent Radiol* 2017; 40: 69–80
- [643] Guiu B et al. Liver/biliary injuries following chemoembolisation of endocrine tumours and hepatocellular carcinoma: lipiodol vs. drug-eluting beads. *J Hepatol* 2012; 56: 609–617
- [644] Bhagat N et al. Phase II study of chemoembolization with drug-eluting beads in patients with hepatic neuroendocrine metastases: high incidence of biliary injury. *Cardiovasc Intervent Radiol* 2013; 36: 449–459
- [645] Wong CY et al. Regional yttrium-90 microsphere treatment of surgically unresectable and chemotherapy-refractory metastatic liver carcinoma. *Cancer Biother Radiopharm* 2006; 21: 305–313
- [646] Lam MG et al. Comparison between resin and glass microspheres for Yttrium-90 radioembolization treatment of hepatocellular carcinoma. *Journal of Vascular and Interventional Radiology* 2013; 24: 149
- [647] Smits ML et al. Holmium-166 radioembolisation in patients with unresectable, chemorefractory liver metastases (HEPAR trial): a phase 1, dose-escalation study. *Lancet Oncol* 2012; 13: 1025–1034
- [648] Biederman DM et al. Outcomes of Radioembolization in the Treatment of Hepatocellular Carcinoma with Portal Vein Invasion: Resin versus Glass Microspheres. *J Vasc Interv Radiol* 2016; 27: 812–821 e2.
- [649] Padia SA et al. Radioembolization of Hepatic Malignancies: Background, Quality Improvement Guidelines, and Future Directions. *J Vasc Interv Radiol* 2017; 28: 1–15
- [650] Mahnken AH et al. Standards of practice in transarterial radioembolization. *Cardiovasc Intervent Radiol* 2013; 36: 613–622
- [651] Jia Z et al. Single-institution Experience of Radioembolization with Yttrium-90 Microspheres for Unresectable Metastatic Neuroendocrine Liver Tumors. *J Gastroenterol Hepatol* 2017; 32: 1617–1623
- [652] Braat MN et al. Radioembolization-induced liver disease: a systematic review. *Eur J Gastroenterol Hepatol* 2017; 29: 144–152
- [653] Gil-Alzugaray B et al. Prognostic factors and prevention of radioembolization-induced liver disease. *Hepatology* 2013; 57: 1078–1087
- [654] Sangro B et al. Liver disease induced by radioembolization of liver tumors: description and possible risk factors. *Cancer* 2008; 112: 1538–1546
- [655] Kennedy AS et al. Treatment parameters and outcome in 680 treatments of internal radiation with resin 90Y-microspheres for unresectable hepatic tumors. *Int J Radiat Oncol Biol Phys* 2009; 74: 1494–1500
- [656] Toohey RE, Stabin MG, Watson EE. The AAPM/RSNA physics tutorial for residents: internal radiation dosimetry: principles and applications. *Radiographics* 2000; 20: 533–546 quiz 531–532
- [657] Seidensticker R et al. Hepatic toxicity after radioembolization of the liver using (90)Y-microspheres: sequential lobar versus whole liver approach. *Cardiovasc Intervent Radiol* 2012; 35: 1109–1118
- [658] Seidensticker M et al. Radiation-induced liver damage: correlation of histopathology with hepatobiliary magnetic resonance imaging, a feasibility study. *Cardiovasc Intervent Radiol* 2015; 38: 213–221
- [659] Peker A et al. Radioembolization with yttrium-90 resin microspheres for neuroendocrine tumor liver metastases. *Diagn Interv Radiol* 2015; 21: 54–59
- [660] King J et al. Radioembolization with selective internal radiation microspheres for neuroendocrine liver metastases. *Cancer* 2008; 113: 921–929
- [661] Paprottka PM et al. Radioembolization of symptomatic, unresectable neuroendocrine hepatic metastases using yttrium-90 microspheres. *Cardiovasc Intervent Radiol* 2012; 35: 334–342
- [662] Atassi B et al. Biliary sequelae following radioembolization with Yttrium-90 microspheres. *J Vasc Interv Radiol* 2008; 19: 691–697
- [663] Korkmaz M et al. Liver abscess following radioembolization with yttrium-90 microspheres. *Wien Klin Wochenschr* 2014; 126: 785–788
- [664] Mascarenhas NB et al. Hepatic abscess after yttrium-90 radioembolization for islet-cell tumor hepatic metastasis. *Cardiovasc Intervent Radiol* 2010; 33: 650–653

## Anhang: Interessenkonflikt-Erklärungen

### Tabellarische Zusammenfassung Stand 20.11.2017

1. \*Berater- bzw. Gutachtertätigkeit oder bezahlte Mitarbeit in einem wissenschaftlichen Beirat eines Unternehmens der Gesundheitswirtschaft (z. B. Arzneimittelindustrie, Medizinproduktindustrie), eines kommerziell orientierten Auftragsinstituts oder einer Versicherung
2. \*Honorare für Vortrags- und Schulungstätigkeiten oder bezahlte Autoren- oder Co-Autorenschaften im Auftrag eines Unternehmens der Gesundheitswirtschaft, eines kommerziell orientierten Auftragsinstituts oder einer Versicherung
3. Finanzielle Zuwendungen (Drittmittel) für Forschungsvorhaben oder direkte Finanzierung von Mitarbeitern der Einrichtung vorseiten eines Unternehmens der Gesundheitswirtschaft, eines kommerziell orientierten Auftragsinstituts oder einer Versicherung
4. Eigentümerinteresse an Arzneimitteln/Medizinprodukten (z. B. Patent, Urheberrecht, Verkaufslizenz)
5. Besitz von Geschäftsanteilen, Aktien, Fonds mit Beteiligung von Unternehmen der Gesundheitswirtschaft
6. Persönliche Beziehungen zu einem Vertretungsberechtigten eines Unternehmens der Gesundheitswirtschaft
7. Mitglied von in Zusammenhang mit der Leitlinienentwicklung relevanten Fachgesellschaften/ Berufsverbänden, Mandatsträger im Rahmen der Leitlinienentwicklung
8. Politische, akademische (z. B. Zugehörigkeit zu bestimmten „Schulen“), wissenschaftliche oder persönliche Interessen, die mögliche Konflikte begründen könnten
9. Gegenwärtiger Arbeitgeber, relevante frühere Arbeitgeber der letzten 3 Jahre

\* als moderate Interessen gewertet.

	Albert, Joerg	Alfke, Heiko	Amthauer, Holger	Anlauf, Martin
1	ja	nein	nein	nein
2	ja	nein	ja	ja
3	ja	nein	ja	nein
4	nein	nein	nein	nein
5	nein	ja	nein	nein
6	nein	nein	nein	nein
7	nein	nein	ja	nein
8	nein	nein	nein	nein
9	Medizinische Klinik 1, Universitätsklinikum Frankfurt, Theodor-Stern-Kai 7, 60590 Frankfurt	Klinikum Lüdenscheid (Träger: Märkischer Kreis)	gegenwärtig: Charité – Universitätsmedizin Berlin früher: Otto-von-Guericke-Universität, Magdeburg	Institut Pathologie, Limburg (niedergelassen)

	Arnold, Rudolf	Auernhammer, Christoph	Bartenstein, Peter	Bartsch, Detlef
1	nein	ja	ja	nein
2	nein	ja	ja	ja
3	nein	ja	ja	nein
4	nein	nein	nein	nein
5	nein	nein	nein	nein
6	nein	nein	nein	nein
7	nein	ja	ja	ja
8	nein	nein	nein	nein
9	Bin emeritiert seit 2006	Klinikum der Ludwig-Maximilians-Universität München	Ludwig-Maximilians-Universität München	Philipps-Universität Marburg

	Baum, Richard	Begum, Nehara	Denecke, Timm	Ezziddin, Samer
1	nein	ja	ja	nein
2	ja	nein	ja	ja
3	ja	nein	nein	nein
4	nein	nein	nein	nein
5	ja	nein	nein	nein
6	nein	nein	nein	nein
7	ja	nein	ja	ja
8	nein	nein	nein	nein
9	Zentralklinik Bad Berka	Landkreis Schaumburg, davor Land Schleswig-Holstein	Charité – Universitätsmedizin Berlin	UKS – Universitätsklinikum des Saarlandes

	Faiss, Siegbert	Fendrich, Volker	Fottner, Christian	Gebauer, Bernhard
1	nein	nein	ja	nein
2	ja	ja	ja	ja
3	nein	nein	nein	ja
4	nein	nein	nein	nein
5	nein	nein	nein	ja
6	nein	nein	nein	nein
7	ja	nein	ja	nein
8	nein	nein	nein	nein
9	Asklepios Klinik Barmbek	Uniklinik Marburg	Schwerpunkt Endokrinologie und Stoffwechselerkrankungen, I. Medizinische Klinik und Poliklinik Universitätsmedizin der Johannes Gutenberg Universität, Langenbeckstrasse 1, 55101 Mainz	Charité, Universitätsmedizin Berlin

	Gniffke, Stefan	Goretzki, Peter	Gress, Thomas	Haug, Alexander
1	nein	ja	nein	ja
2	nein	ja	ja	ja
3	nein	ja	ja	ja
4	nein	nein	nein	nein
5	nein	nein	nein	nein
6	nein	nein	nein	nein
7	nein	nein	ja	ja
8	nein	nein	nein	nein
9	Niedergelassene ärztliche Tätigkeit als Anästhesist in eigener Praxis	Lukas Krankenhaus Neuss GMBH	Philipps Universität Marburg und Universitätsklinikum Marburg und Giessen (UKGM)	Medizinische Universität Wien vorher: Universitätsklinikum Großhadern, München

	Hörsch, Dieter
1	ja
2	ja
3	ja
4	nein
5	nein
6	nein
7	nein
8	nein
9	Zentralklinik Bad Berka GmbH

	Kegel, Thomas	Knoefel, Wolfram Trudo
1	nein	ja
2	nein	nein
3	nein	nein
4	nein	nein
5	nein	ja
6	nein	nein
7	nein	ja
8	nein	nein
9	Universitätsklinikum Halle, Klinik für Innere Medizin IV, Ernst-Grube-Straße 40, 06120 Halle	Heinrich-Heine-Universität Düsseldorf

	Knösel, Thomas	Kratochwil, Clemens	Lahner, Harald	Lordick, Florian
1	nein	nein	ja	ja
2	nein	nein	ja	ja
3	nein	nein	ja	ja
4	nein	nein	nein	nein
5	nein	nein	nein	nein
6	nein	nein	nein	nein
7	nein	ja	ja	ja
8	nein	nein	nein	nein
9	LMU München	Universitätsklinikum Heidelberg	Universitätsklinikum Essen Klinik für Endokrinologie & Stoffwechselerkrankungen, Zentrallabor Bereich Forschung und Lehre Endokrines Tumorzentrum am WTZ/Comprehensive Cancer Center und ENETS Center of Excellence Zertifiziertes Diabeteszentrum DDG (Typ 1 und Typ 2), Hufelandstraße 55, D-45147 Essen	Universitätsklinikum Leipzig



	<b>Luster, Markus</b>	<b>Lynen Jansen, Petra</b>	<b>Mahnken, Andreas</b>	<b>Mellar, Katharina</b>
1	ja	nein	nein	ja
2	ja	nein	nein	ja
3	ja	nein	nein	nein
4	nein	nein	nein	nein
5	nein	nein	nein	nein
6	nein	nein	nein	nein
7	ja	nein	ja	nein
8	nein	nein	nein	nein
9	Universitätsklinikum Gießen und Marburg GmbH, Standort Marburg und Philipps Universität Marburg	DGVS, RWTH Aachen	Universitätsklinikum Gießen und Marburg, Standort Marburg, Klinik für Diagnostische und Interventionelle Radiologie, Baldingerstraße, 35043 Marburg	erkrankungsbedingter vorzeitiger Ruhestand

	<b>Musholt, Thomas J.</b>	<b>Mönig, Heiner</b>
1	ja	ja
2	ja	ja
3	nein	ja
4	nein	nein
5	nein	ja
6	nein	nein
7	ja	nein
8	nein	nein
9	Universitätsmedizin Mainz	UKSH Campus Kiel

	Pape, Ulrich-Frank	Pascher, Andreas	Pavel, Marianne	Prasad, Vikas
1	ja	nein	ja	ja
2	ja	ja	ja	ja
3	ja	nein	ja	nein
4	nein	nein	nein	nein
5	nein	nein	nein	nein
6	nein	nein	nein	nein
7	ja	ja	nein	ja
8	nein	nein	nein	nein
9	Charité Universitätsmedizin Berlin	Charité	Charité Universitätsmedizin Berlin, CVK, Berlin	Charité Universitätsmedizin Berlin

	Probst, Andreas	Pöppel, Thorsten	Pöpperl, Gabriele	Rinke, Anja
1	nein	nein	nein	ja
2	nein	nein	ja	ja
3	nein	nein	nein	nein
4	nein	nein	nein	nein
5	nein	nein	nein	nein
6	nein	nein	nein	nein
7	nein	ja	ja	ja
8	nein	nein	nein	nein
9	Bundeskanzlerinamt	Universitätsklinikum Essen, Klinik für Nuklearmedizin	Klinikum Stuttgart, Kriegsbergstr. 60, 70174 Stuttgart	Land Hessen/UKGM

	Scheidhauer, Klemens	Scherübl, Hans	Schneider, Dominik	Schott, Matthias
1	ja	ja	nein	nein
2	nein	ja	ja	ja
3	nein	nein	nein	ja
4	nein	nein	nein	nein
5	nein	nein	nein	nein
6	nein	nein	nein	nein
7	ja	ja	nein	nein
8	nein	nein	nein	nein
9	Klinikum rechts der Isar der Technischen Universität München	Vivantes GmbH, Berlin	Klinikum Dortmund	Universitätsklinikum Düsseldorf

	Schrader, Jörg	Seufferlein, Thomas	Sipos, Bence	Spitzweg, Christine
1	nein	ja	ja	ja
2	ja	ja	ja	ja
3	ja	ja	ja	ja
4	nein	nein	nein	nein
5	nein	nein	nein	nein
6	nein	nein	nein	nein
7	ja	ja	ja	ja
8	nein	nein	nein	nein
9	Universitätsklinikum Hamburg-Eppendorf	Universitätsklinikum Ulm	Universitätsklinikum Tübingen	Klinikum der Universität München

	Steinmüller, Thomas	Trumm, Christoph	Weber, Matthias M.
1	Nein	nein	ja
2	Nein	ja	ja
3	Nein	nein	ja
4	Nein	nein	nein
5	Nein	nein	nein
6	Nein	nein	nein
7	Ja, Kassenwart ENETS	nein	nein
8	Nein	nein	nein
9	DRK-Kliniken Berlin	LMU München 2003-dato	Universitätsmedizin Mainz

	Wiedenmann, Bertram	Wurst, Christine
1	nein	nein
2	nein	nein
3	nein	nein
4	nein	nein
5	nein	nein
6	nein	nein
7	nein	ja
8	nein	nein
9	Charité Universitätsmedizin, Berlin	Derzeit: Agaplesion Bethesda Krankenhaus Stuttgart Bis 12/2014: Universitätsklinik Jena

	Zorger, Niels
1	nein
2	ja
3	nein
4	nein
5	nein
6	nein
7	nein
8	nein
9	Krankenhaus Barmherzige Brüder Regensburg

**Erstveröffentlichung:** 03/2018

**Nächste Überprüfung geplant:** 03/2023

Die AWMF erfasst und publiziert die Leitlinien der Fachgesellschaften mit größtmöglicher Sorgfalt - dennoch kann die AWMF für die Richtigkeit des Inhalts keine Verantwortung übernehmen. **Insbesondere bei Dosierungsangaben sind stets die Angaben der Hersteller zu beachten!**

**Autorisiert für elektronische Publikation: AWMF online**