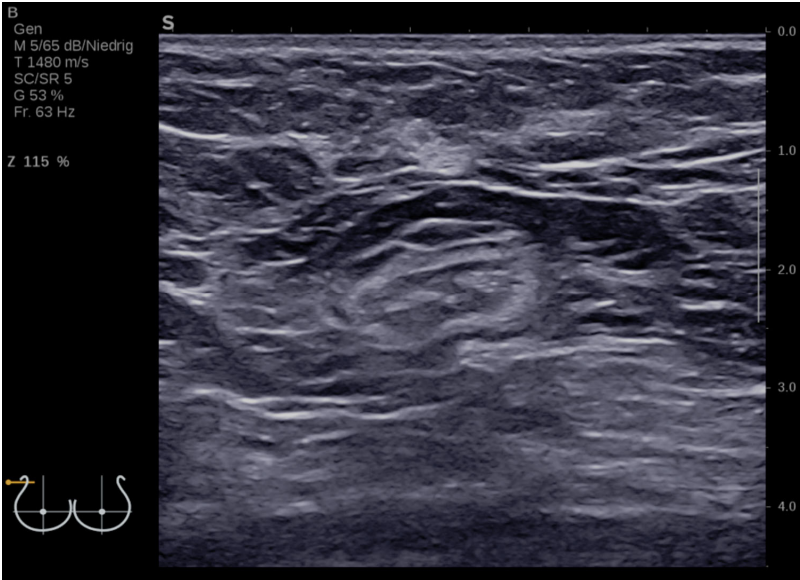
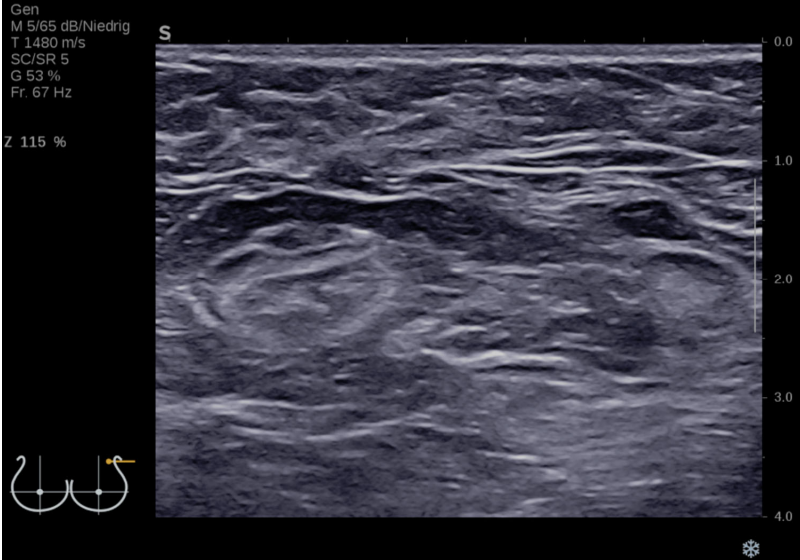
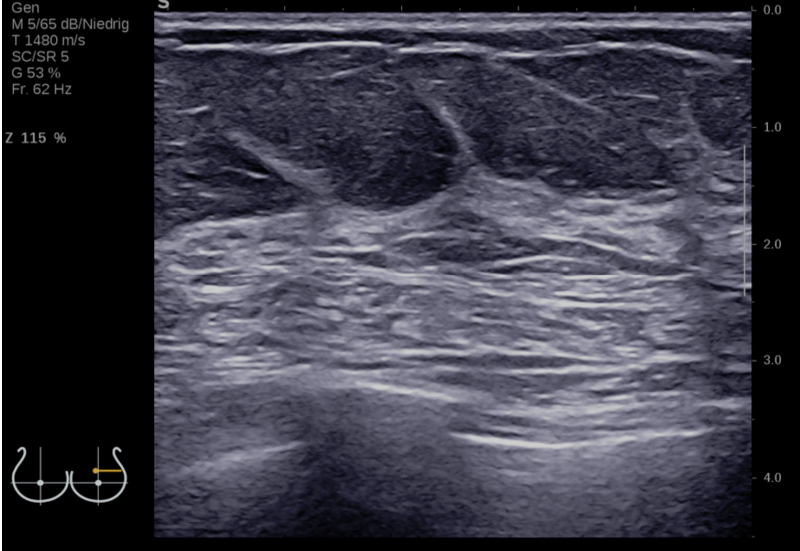
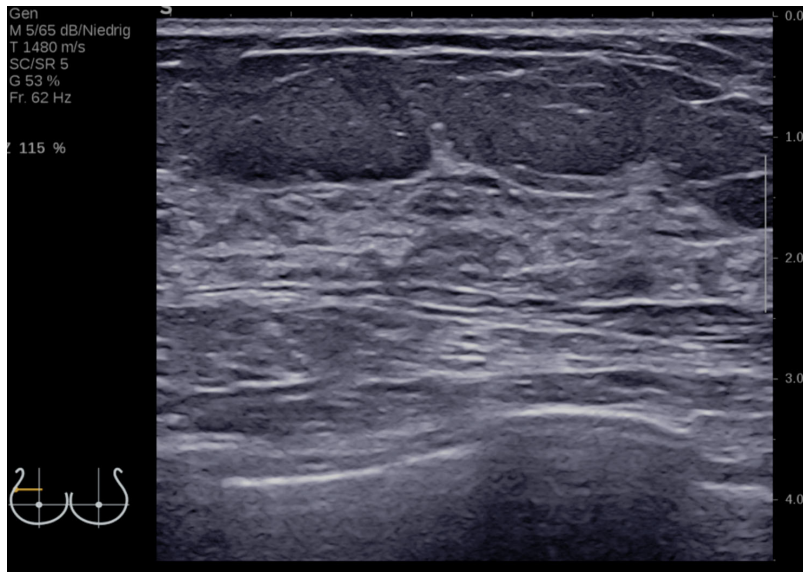


UNAUFFÄLLIGER MAMMASONOGRAFIE BEFUND





Fragestellung/Indikation:

Familiäre Mammakarzinombelastung (Mutter im Alter von 55 Jahren an Mammakarzinom erkrankt).

Klinische Angaben

Früherkennungsuntersuchung. Keine Beschwerden. Die Patientin hat keine Kinder, ist prämenopausal, keine Hormoneinnahme.

Voraufnahmen: ...

Befund:

Inspektion, Palpation: unauffällig.

Mammasonografie bds: Unauffällige LK in Level I bds. Ausgewogen fibroglanduläres und Fettgewebe mit homogener Darstellung und guter Beurteilbarkeit. Parenchymdichte US Kategorie b. Keine malignitätsverdächtigen Läsionen, keine Herdbefunde. Im Verlauf keine Befundänderung.

Beurteilung:

Unauffällige Mammasonografie bds. Sonografisch kein Hinweis auf Malignität.

Befunde US Kategorie 1 bds.

Empfohlenes Procedere:

Jährliche Kontrollen bei familiärer Mammakarzinombelastung.